Niels-Stensen-Kliniken

Grundzüge der Radiologie - Bildgebung

Niels-Stensen-Kliniken
Klinik für Rdiologie, Marienhospital Osnabrück,
Akademisches Lehrkankenhaus der MHH
Brust-Zentrum Osnabrück
Franziskus-Hospital Harderberg
Akademisches Krankenhaus der Universität Münster

Gliederung

- Was ist Radiologie, was ist Bildgebung?
- Klärungshilfen: Wer macht was, bei wem, wie, wozu, warum, mit wem, wo, wann, wonach und für wen?
- Untersuchungsverfahren
- Zusammenfassung und Take Home Messages

Kurzdefinition Radiologie

- Radiologie ist Diagnostik mit moderner Bildgebung
- Und viel mehr……
- Lateinischer Wortstamm: Radius = Strahl

Strahlung – Ausbreitung von Teilchen oder Wellen

Welle-Teilchen-Dualismus: Jede Strahlung hat sowohl Teilchen- als auch Welleneigenschaften

Elektromagnetische Wellen benötigen kein Medium

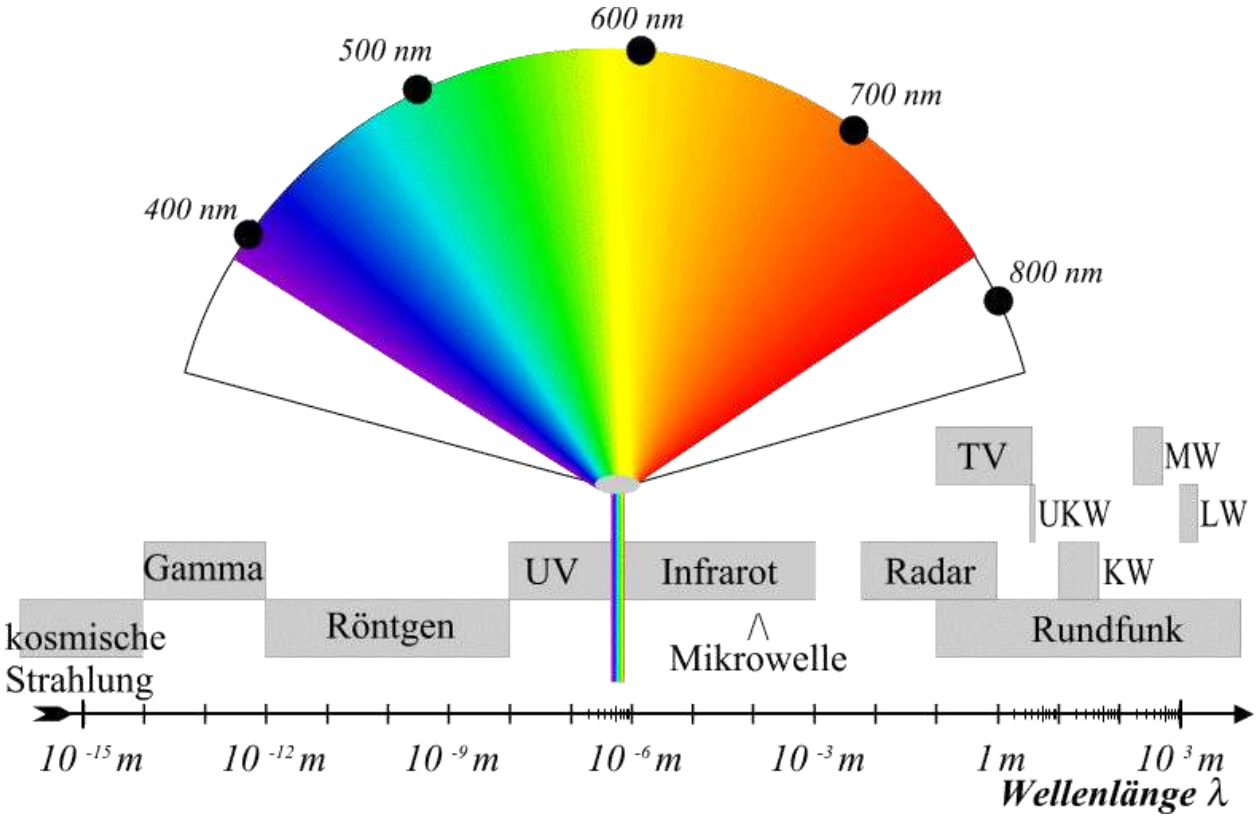

Mechanische Schallwellen benötigen kein Medium

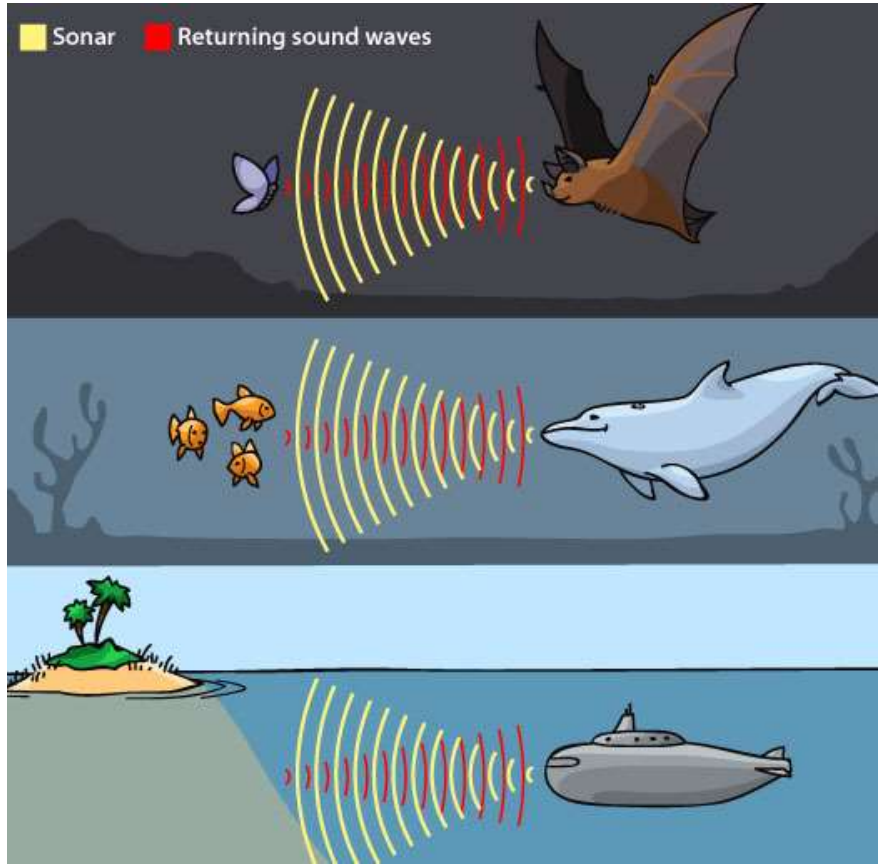

Klärungshilfe Radiologie – Bildgebung 1

Wer macht was, bei wem, wie, wozu, warum?

- *Wer:* Radiologe*in
- *Was:* untersucht, findet Diagnosen, kommuniziert und berät
- *Bei wem:* bei Patient*innen oder Screeningteilnehmer*innen
- *Wie:* mit Hilfe von elektromagnetischer Strahlung bzw. Wellen
- *Wozu:* um diagnostische, therapeutische, wissenschaftliche Fragestellungen und Probleme zu lösen
- *Warum:* weil eine Indikation (Grund für die Untersuchung) besteht

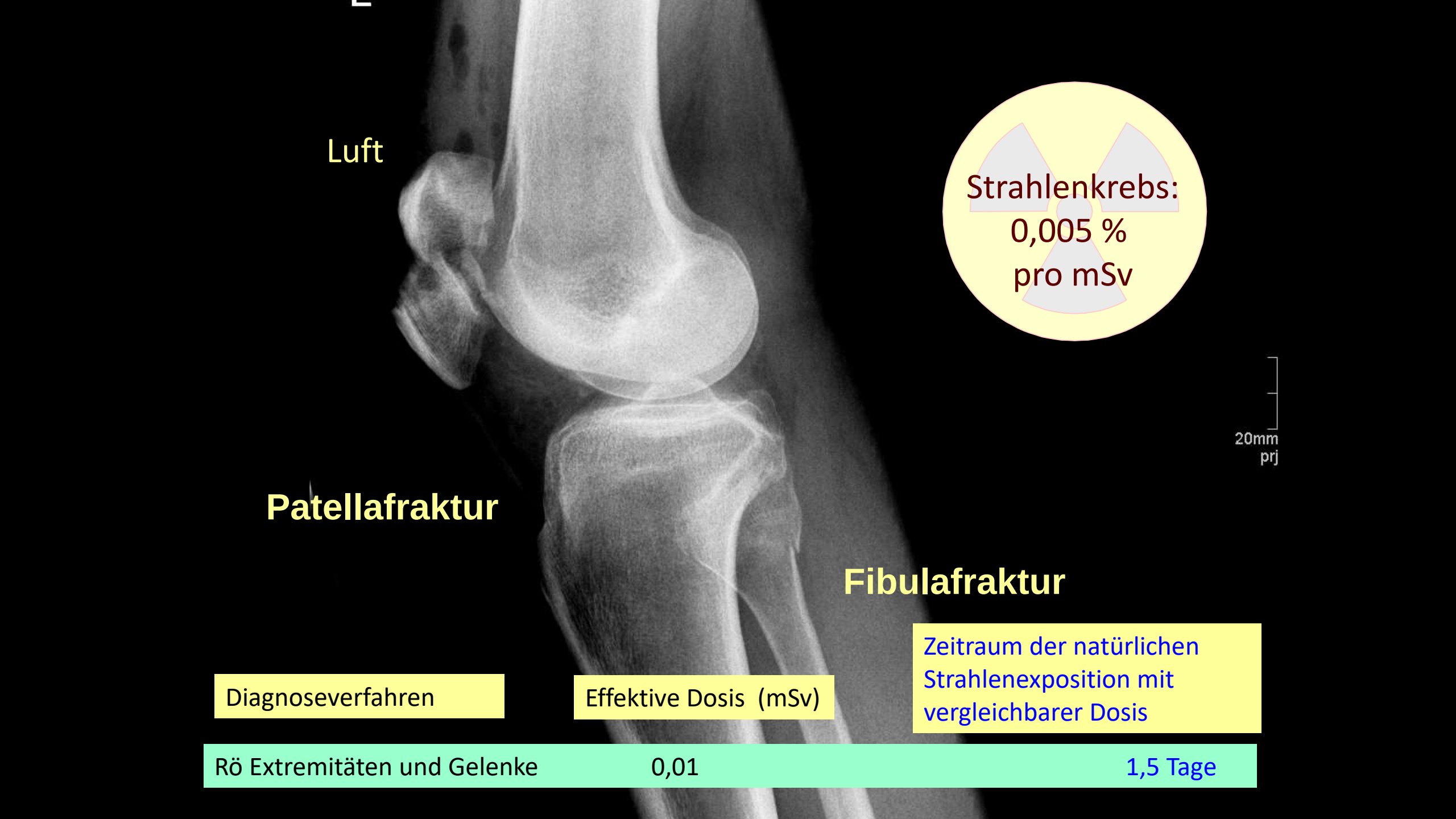

Diagnoseverfahren	Effektive Dosis (mSv)	Zeitraum der natürlichen Strahlenexposition mit vergleichbarer Dosis
Rö Extremitäten und Gelenke	0,01	1,5 Tage

Klärungshilfe Radiologie – Bildgebung 2

Mit wem, wo, wann, wonach und für wen?

- Mit wem: zusammen mit technischen Assistent*innen
- Wo: in Kliniken oder Praxen
- Wann: notfallmäßig, dringlich oder elektiv geplant
- Wonach: nach den Regeln des Strahlenschutzgesetzes
- Für wen: für Ärzte, die Patienten betreuen, oder Vorsorgeprogramm

Indikation:
Kein Atemgeräusch und
Dämpfung bei Perkussion links

Differentialdiagnose „weiße Lunge“
Totalatelektase
Pneumonektomie
Massiver Erguss

Anamnese und
Narben Thorax:
Pneumonektomie

Diagnose:
Fibrothorax nach
Pneumonektomie

Diagnoseverfahren	Effektive Dosis (mSv)	Zeitraum der natürlichen Strahlenexposition mit vergleichbarer Dosis
Rö Thorax in 2 Ebenen	0,1	15 Tage

Wer?

Radiologen*innen – heute nur noch diagnostische Radiologie, früher alle drei Zweige

- Diagnostische Radiologen: diagnost. Röntgenverfahren, Magnet Resonanz Tomographie, Sonographie, Neuroradiologie, Interventionen Strahlenschutz, 60 Monate Ausbildung
- *Nuklearmediziner: Radionuklide, Radioimmunoassay (RIA), Szintigraphie, SPECT, PET, Hybridverfahren, Radionuklidtherapie*
- *Strahlentherapeuten: Therapie mit hochenergetischer Röntgen oder Elektronenstrahlung, Neutronen, Protonen, schweren Ionen*

Was?

Radiologen*innen machen und interpretieren Bilder aus dem Körper des kranken Menschen

Sehen, Hören, Spüren oder Fühlen mit Sinnesorganen oder technologischen Verfahren. Endpräsentation ist optisches Bild.

Rö/CT

Sehen von Strahlung

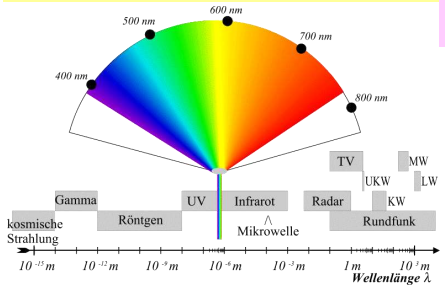

US/Doppler

Hören von Schall

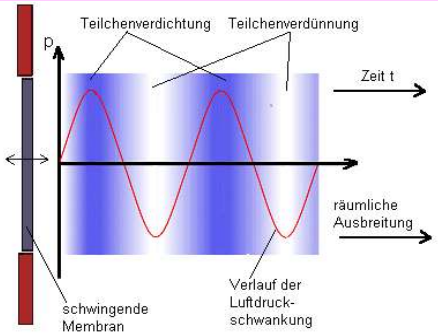

MRT

Spüren von Felder

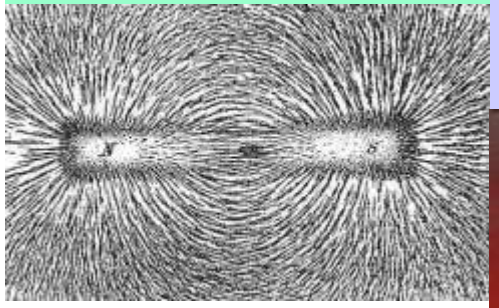

Elasto-graphie

Fühlen von Härte

Bei wem?

Patient*innen oder Screeningteilnehmer*innen

Bei kranken Menschen (Patient*innen) mit

- traumatischen, degenerativen, angeborenen, metabolischen, inflammatorischen, infektiösen, vaskulären und Tumor-Erkrankungen im Säuglings-, Kindes-, Jugend- und Erwachsenenalter

Bei überwiegend gesunden Teilnehmerinnen 50-69 Jahre des

- Mammographie Brustkrebsscreening Programms

CT mit subduralem Hämatom

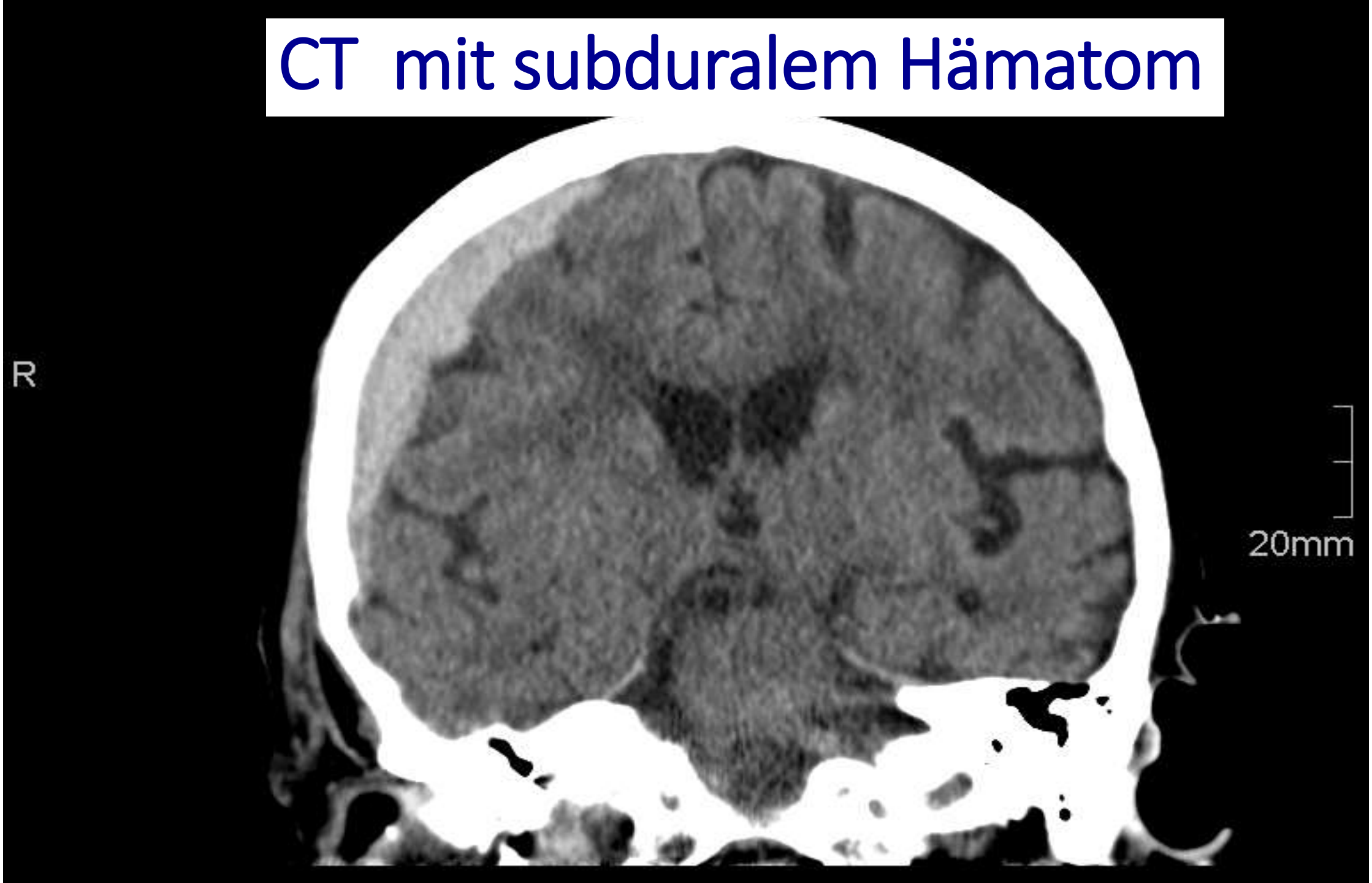

Wie?

Prinzip: physikalische Eigenschaften werden in optische Information übergeführt

- Energie wird in den Körper eingestrahlt
- Dort erfolgt Absorption, Transmission, Reflexion, Streuung, Emission und Flugzeitänderung (time of flight) der Energie
- Mit einem Detektor werden Photonen oder mechanische Wellen erkannt
- Die empfangenen Signale werden verarbeitet und noch einem Ort räumlich zugeordnet: bei 2-D als Pixel, bei 3-D als Voxel
- Die Intensität des Signals wird als Graustufen oder Farbspektrum codiert

Schwächung der Röntgenstrahlen

Beim Durchtritt durch den Körper (Beispiel Mammographie)

$N = N_o * e^{-\mu d}$ μ=Schwächungsfaktor N=Anzahl Photonen

Energiereiche elektromagnetische Strahlung (Photonenstrahlung = Röntgenstrahlen) wird geschwächt

- ~ exp 3. Potenz der Ordnungszahl
- ~ exp 3. Potenz der Wellenlänge
- ~ exp Dichte [g/ cm^3] des Gewebes
- ~ exp Dicke d des Gewebes

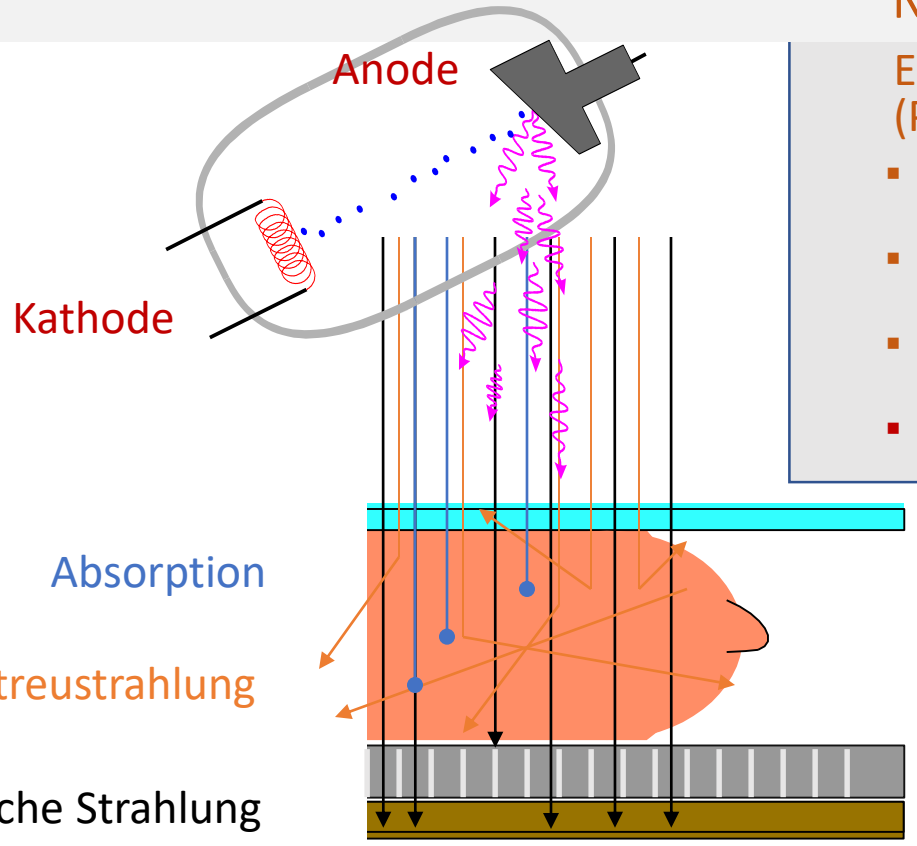

Kompressionsplatte

Brust

Streustrahlenraster

Digitaler Rezeptor

Wozu?

Zweck und Ziel der Diagnostik mit bildgebenden Verfahren

- Objektive Befunde aus dem Körperinneren zu erheben
- Um diagnostische und therapeutische richtige Entscheidungen zur weiteren Behandlung zu treffen
- Um wissenschaftliche Fragestellungen und Probleme zu lösen

Das „7-D"-Schema der Bildanalyse

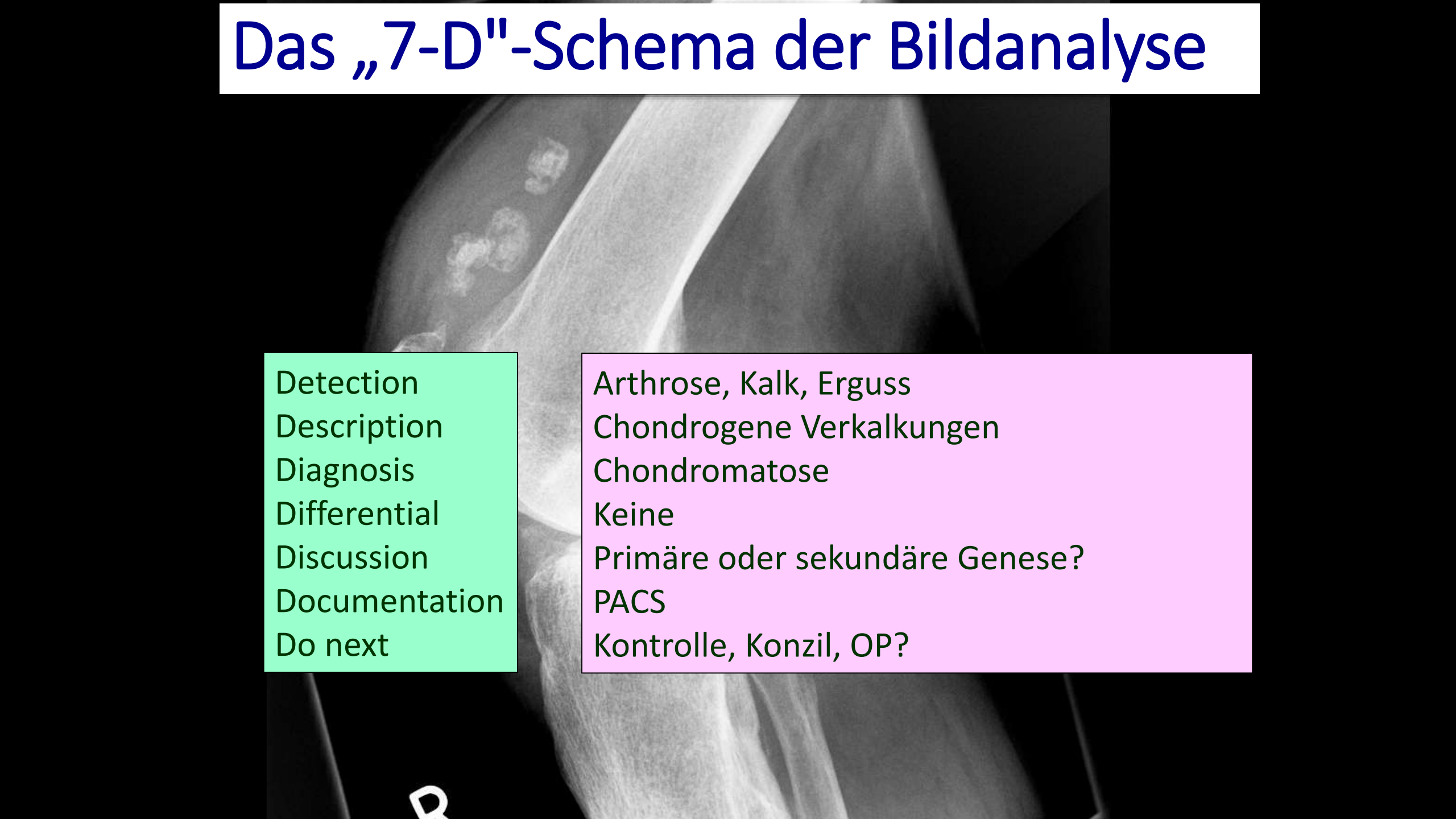

Detection	Arthrose, Kalk, Erguss
Description	Chondrogene Verkalkungen
Diagnosis	Chondromatose
Differential	Keine
Discussion	Primäre oder sekundäre Genese?
Documentation	PACS
Do next	Kontrolle, Konzil, OP?

Bildinterpretation und Konsequenzen

Das „7-D"-Schema der Bildanalyse

Detection
Description
Diagnosis
Differential
Discussion
Documentation
Do next

Korrelation mit klinischem Bild
Weitere bildgebende Abklärung
Kontrolluntersuchung
Adäquate Maßnahmen (Biopsie, OP)

Modifiziert nach Radiologe, 29, 138-143, 1989

Workstation zur Befundung

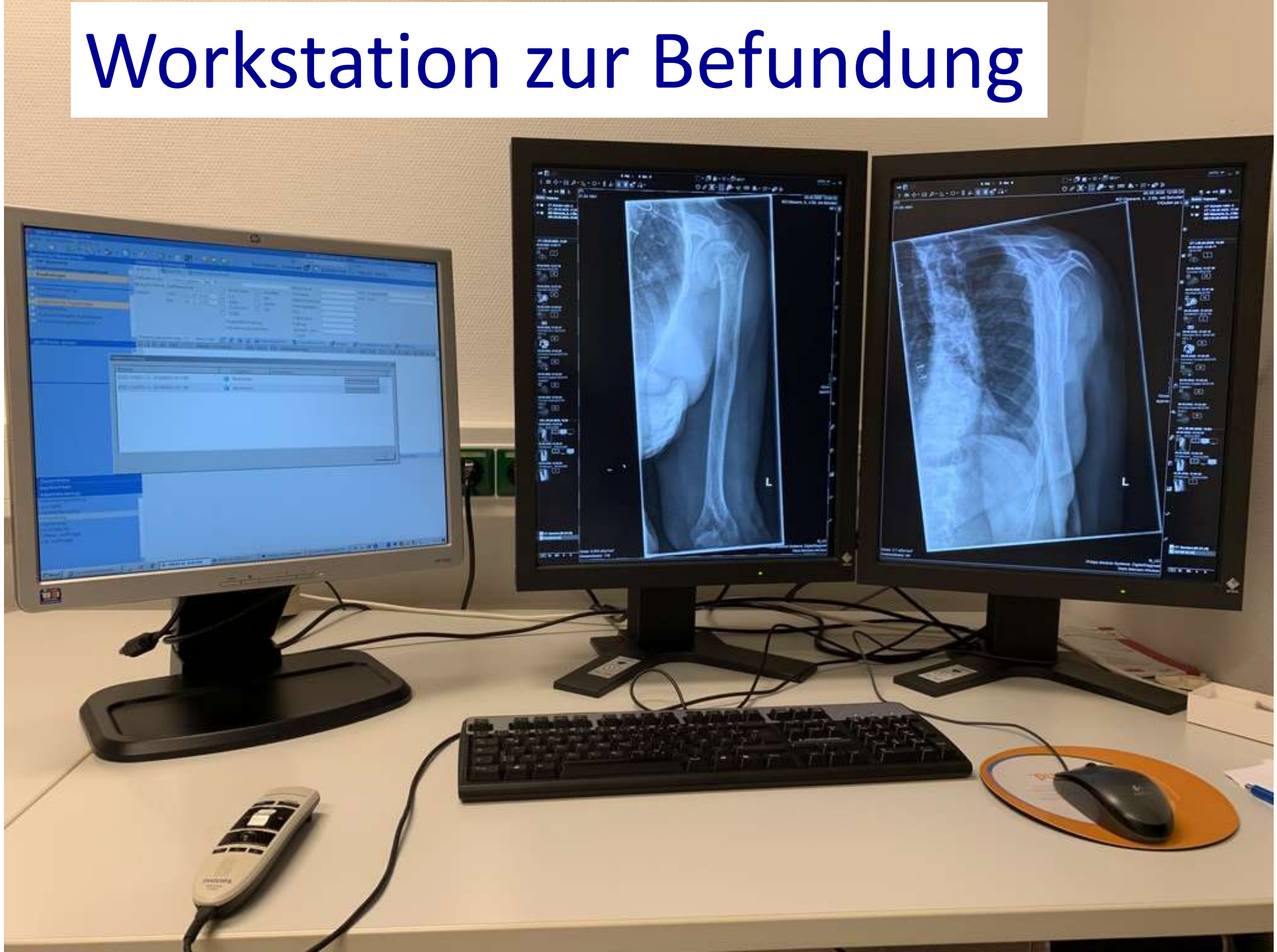

Warum?

Rechtfertigende Indikation wird vom Radiologen und zuweisendem Arzt gestellt

Indikation (indicare = anzeigen)

Zwingender Grund zur Anwendung eines bestimmten Verfahrens in einem bestimmten Krankheitsfall ist gegeben durch:

- Die Krankheitsursache - causalis (z.B. Fettstoffwechselstörung)
- Die Krankheit selbst - morbi (z.B. Arteriosklerose)
- Die Krankheitserscheinungen - symptomatica (z.B. Zehennekrose)
- Lebensgefahr - vitalis (z.B. akuter Gefäßverschluß, Infarkt)

Mit wem?

Team aus MTRA`s, Anmeldung, Sekretariat

Medizinisch technische Radiologie Assistent*innen

- Erstellen Röntgenaufnahmen
- Bedienen Computer- und Kernspintomografen
- Assistieren bei Interventionen
- Beherrschen Dosimetrie und Strahlenschutz
- Dokumentieren Leistungen im Radiologischen Informationssystem
- 3 Jahre Ausbildung, 70% weiblich.

Bucky Arbeitsplatz

Patientenschutzmittel in der Röntgendiagnostik

3 A´s des Strahlenschutzes: Abstand halten, Aufenthaltsdauer verkürzen, Abschirmen

Schutzkleidung

Strahlenschutzwickel

Halbschürze

Gonadenschutz

Hodenabdeckung

Ovarienschutz

Technische Untersuchungsverfahren

Digitale Projektions-, Subtraktions- und Schnittbildverfahren

- Digitales Röntgen und Durchleuchtung
- Computertomographie (CT)
- Magnetresonanztomographie (MRT)
- Digitale Subtraktionsangiographie (DAS)
- Sonographie
- Bilgebend gesteuerte Interventionen

Organisation ohne Strahlenbelastung



Strahlenschutzbereich (Kategorie A)

Digitales Röntgen und Durchleuchtung

Zweidimensionale Projektionsverfahren

- Röntgenröhre erzeugt Röntgenphotonen (X-rays)
- Röntgenstrahlen durchdringen den menschlichen Körper und werden dabei unterschiedlich stark geschwächt
- Digitale Detektoren fangen die „diagnostische Strahlung“ auf
- Dadurch kann eine statische Aufnahme aufgenommen werden, bei Durchleuchtung ein dynamischer Film
- Diese Bilder werden digital gespeichert und ggf. bearbeitet
- Visuelle Präsentation: Luft: schwarz; Weichteile: grau; Skelett: hell; Metall: weiß

Digitales Röntgen

Rö. Unterarm mit Fraktur von Elle und Speiche

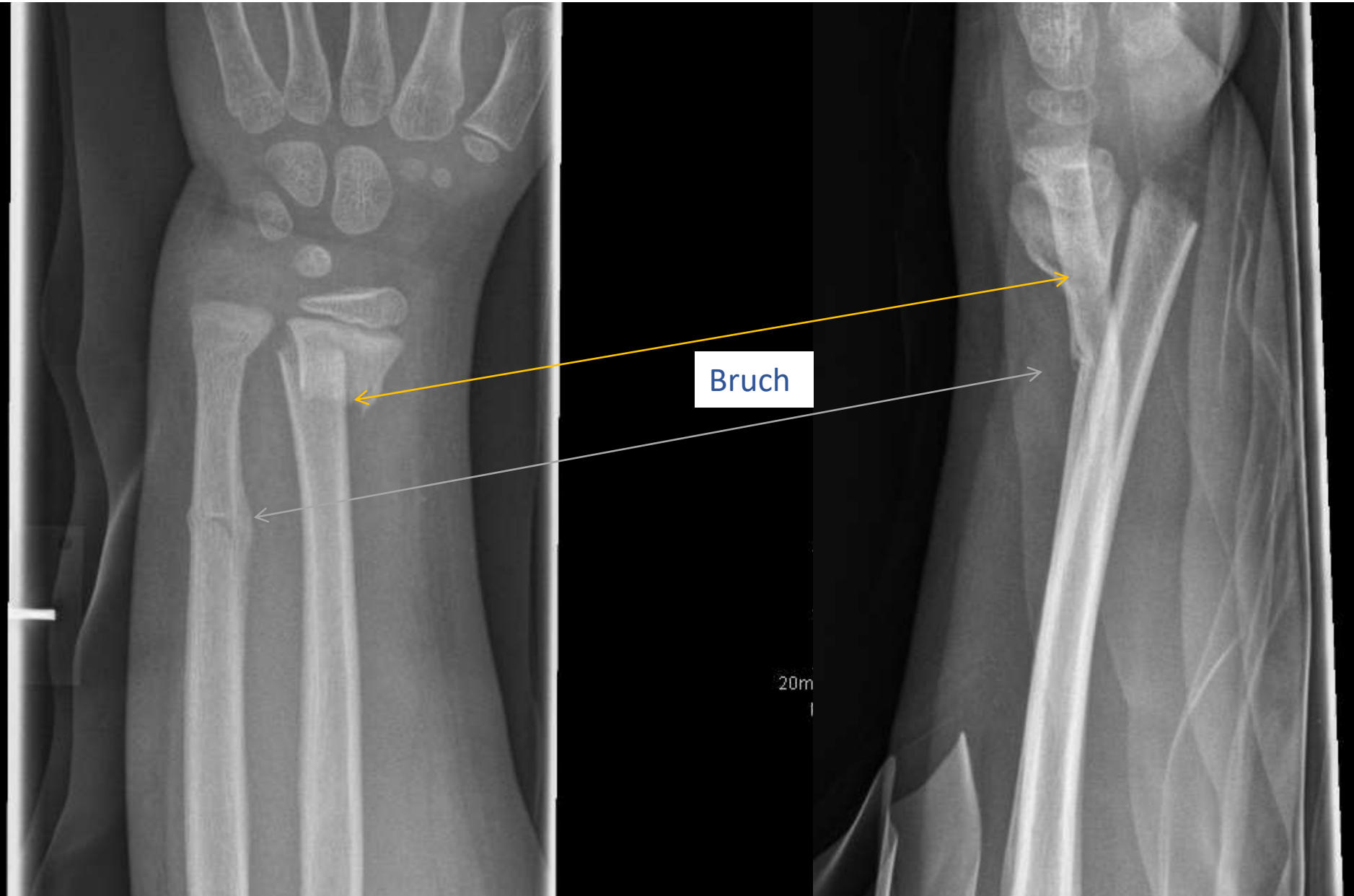

Rö.-Thorax mit Schrittmacher

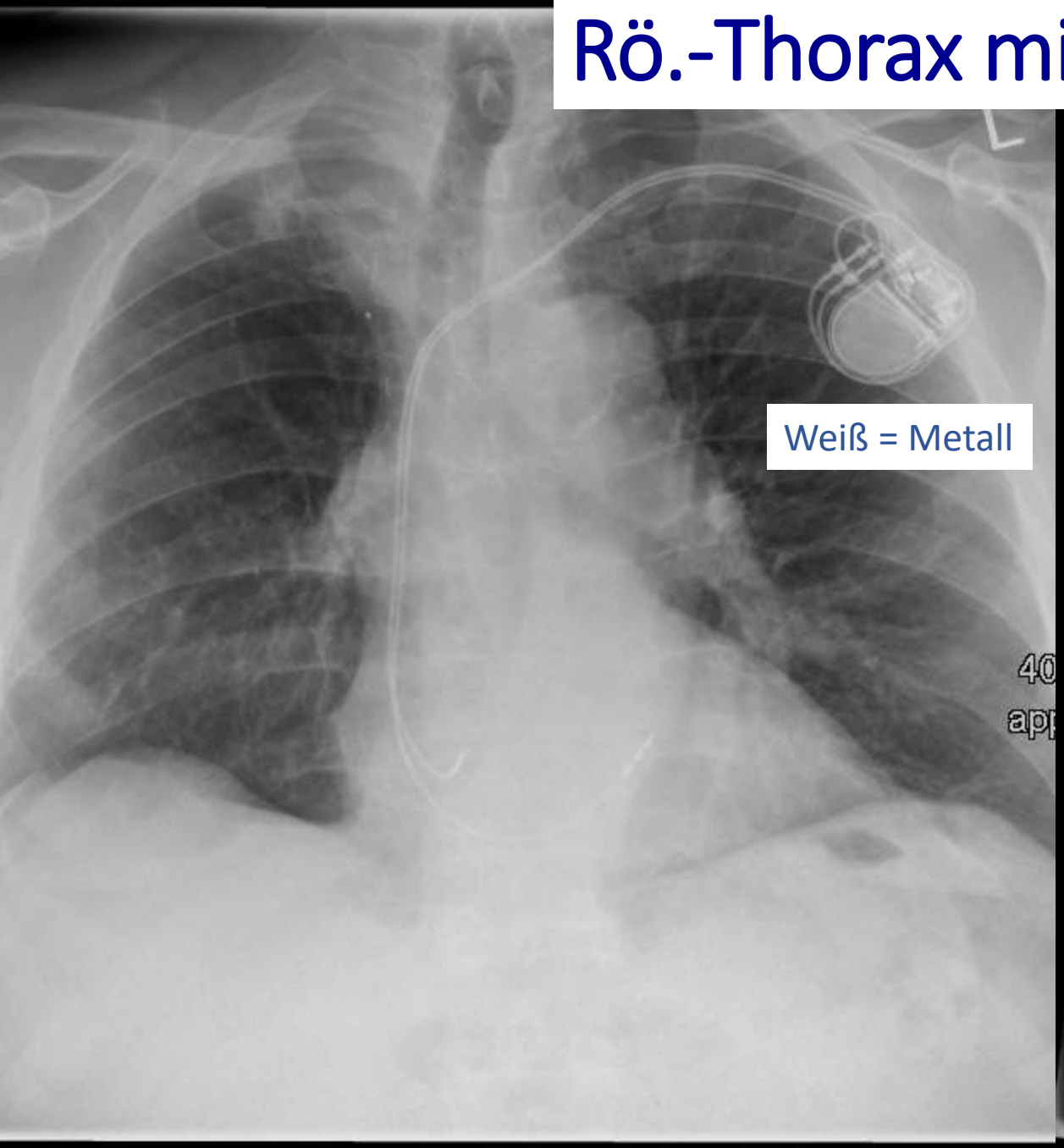

Rö. Becken mit li. Hüfte bei Gasbrand

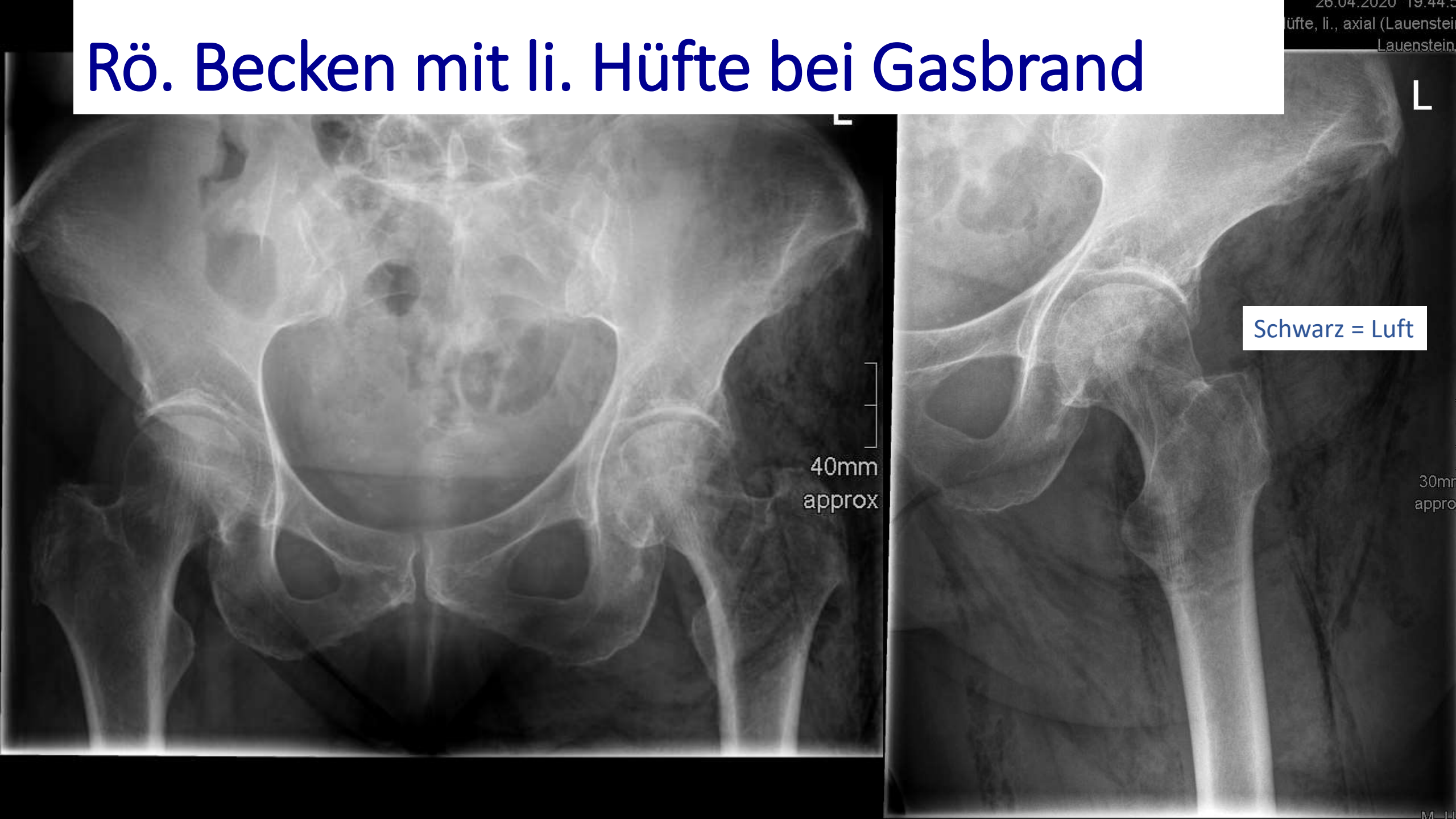

Digitale Röntgendurchleuchtung (DL)

DL Magen mit Barium

CT Magen mit Wasser

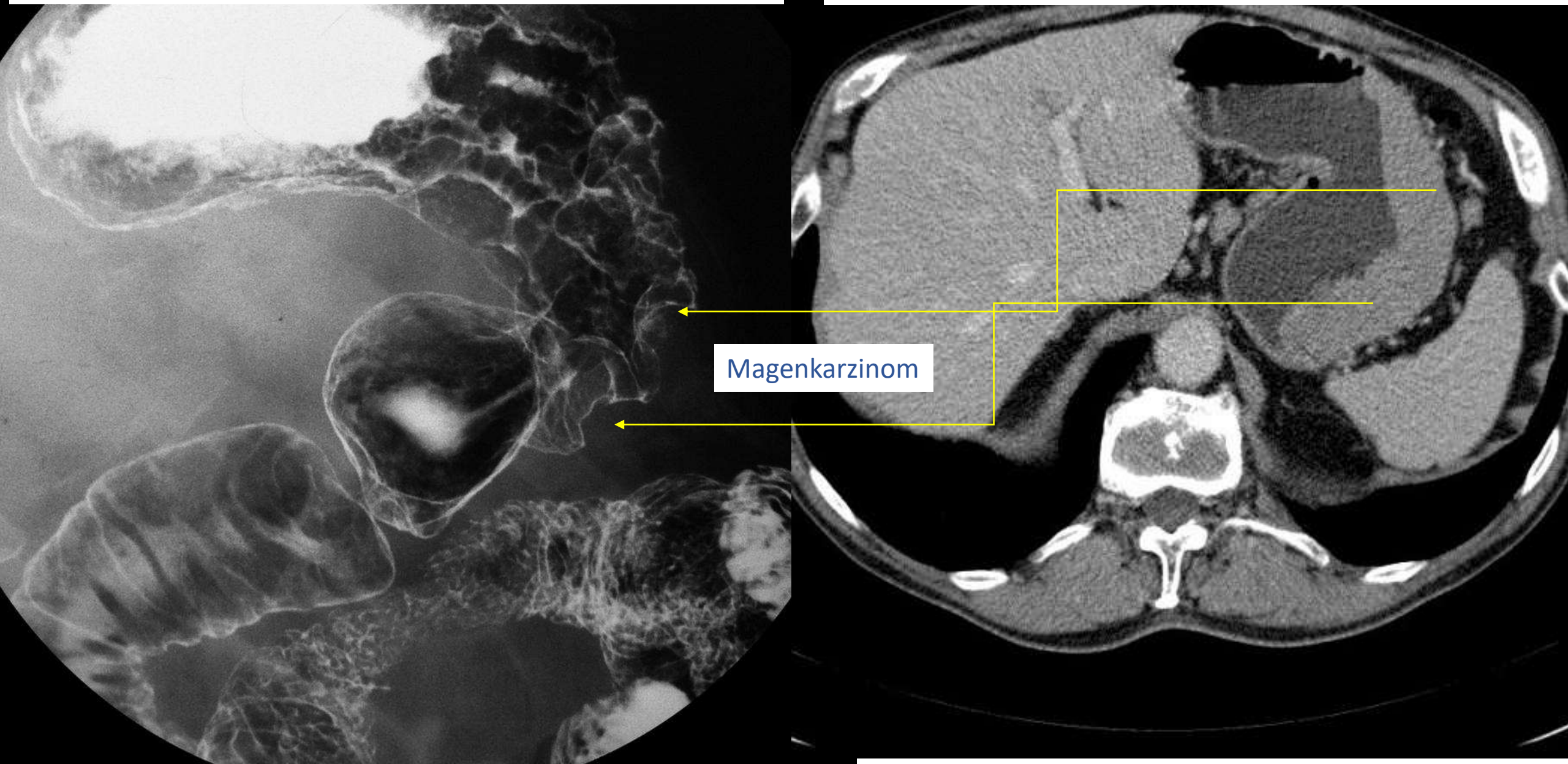

Computertomographie

Volumenrekonstruktion durch Rückprojektion (Rechenverfahren)

- Röntgenröhre umkreist den durch die Röhre bewegten Patienten kreisförmig: Spiral CT
- Röntgenstrahlen durchdringen den Körper und werden unterschiedlich geschwächt
- Ein Ring von Detektoren fängt die Röntgenstrahlen auf
- Ein dreidimensionales Datenvolumen wird errechnet und als Schichtbilder in 2D oder in 3D präsentiert
- Visuelle Präsentation: Luft: schwarz, - 1000 HE; Wasser: grau, 0 HE; Skelett: hell, + 1000 HE

Computertomographie

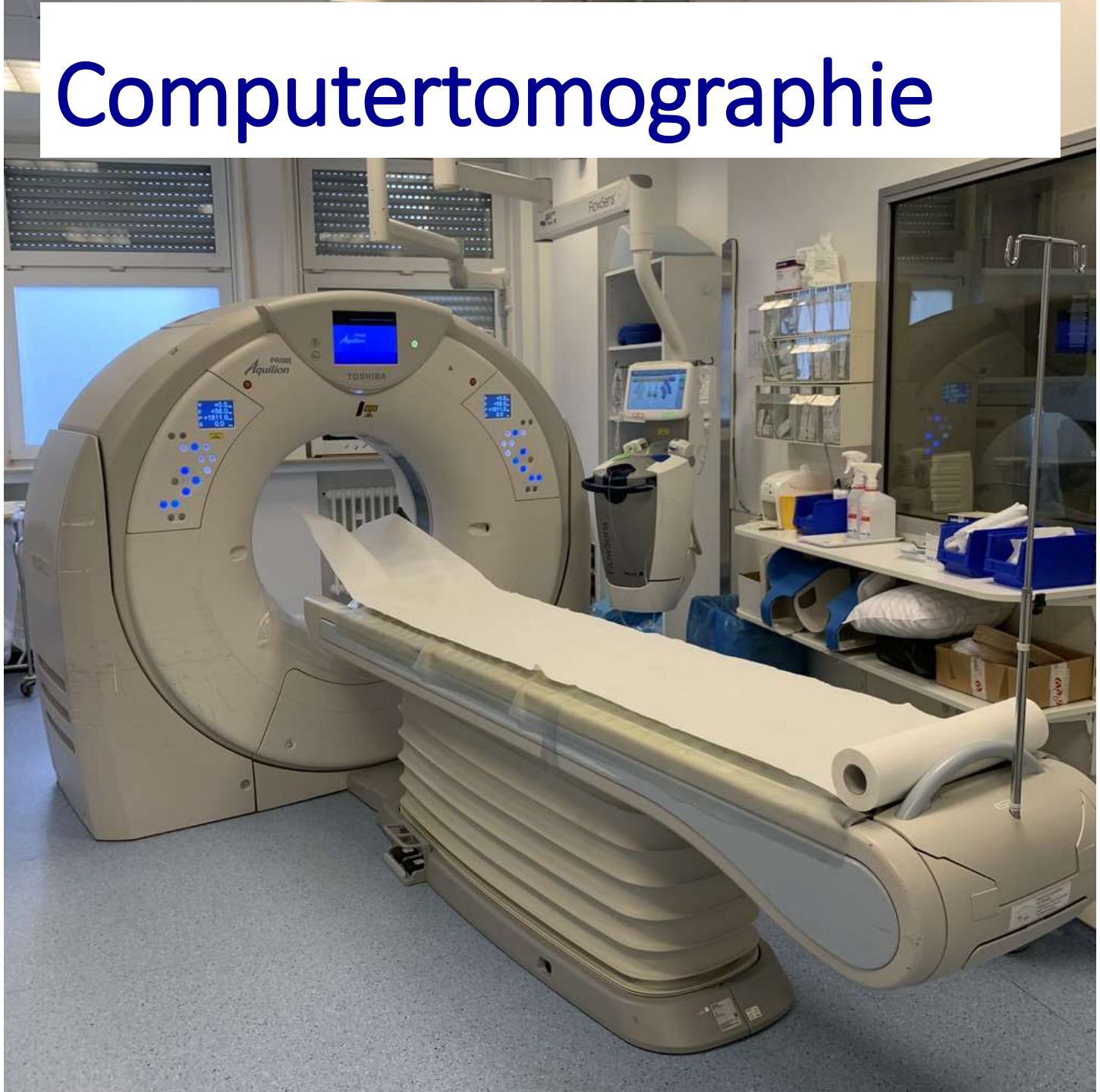

COVID-19 bei negativer PCR (Abstrich)

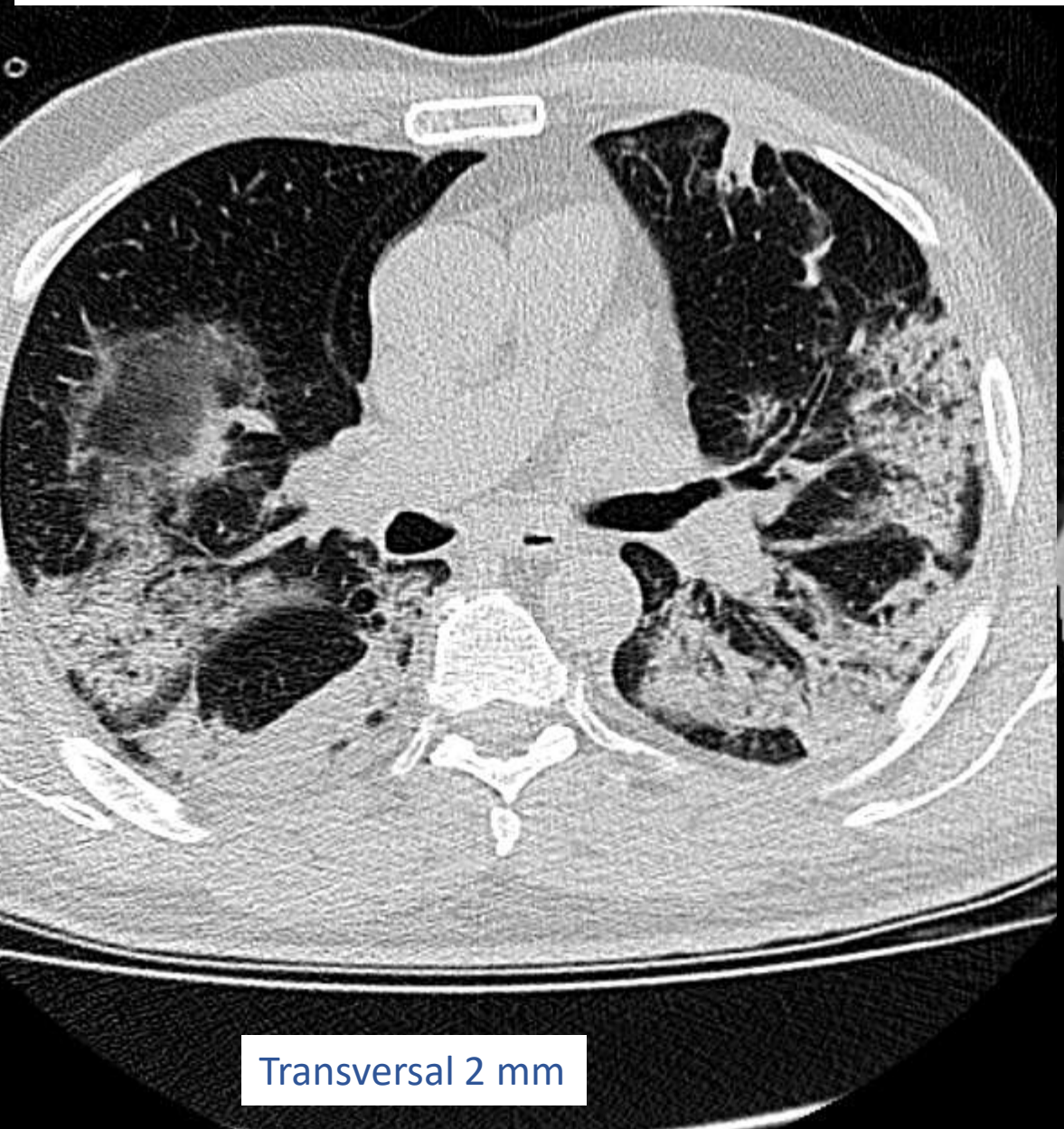

Transversal 2 mm

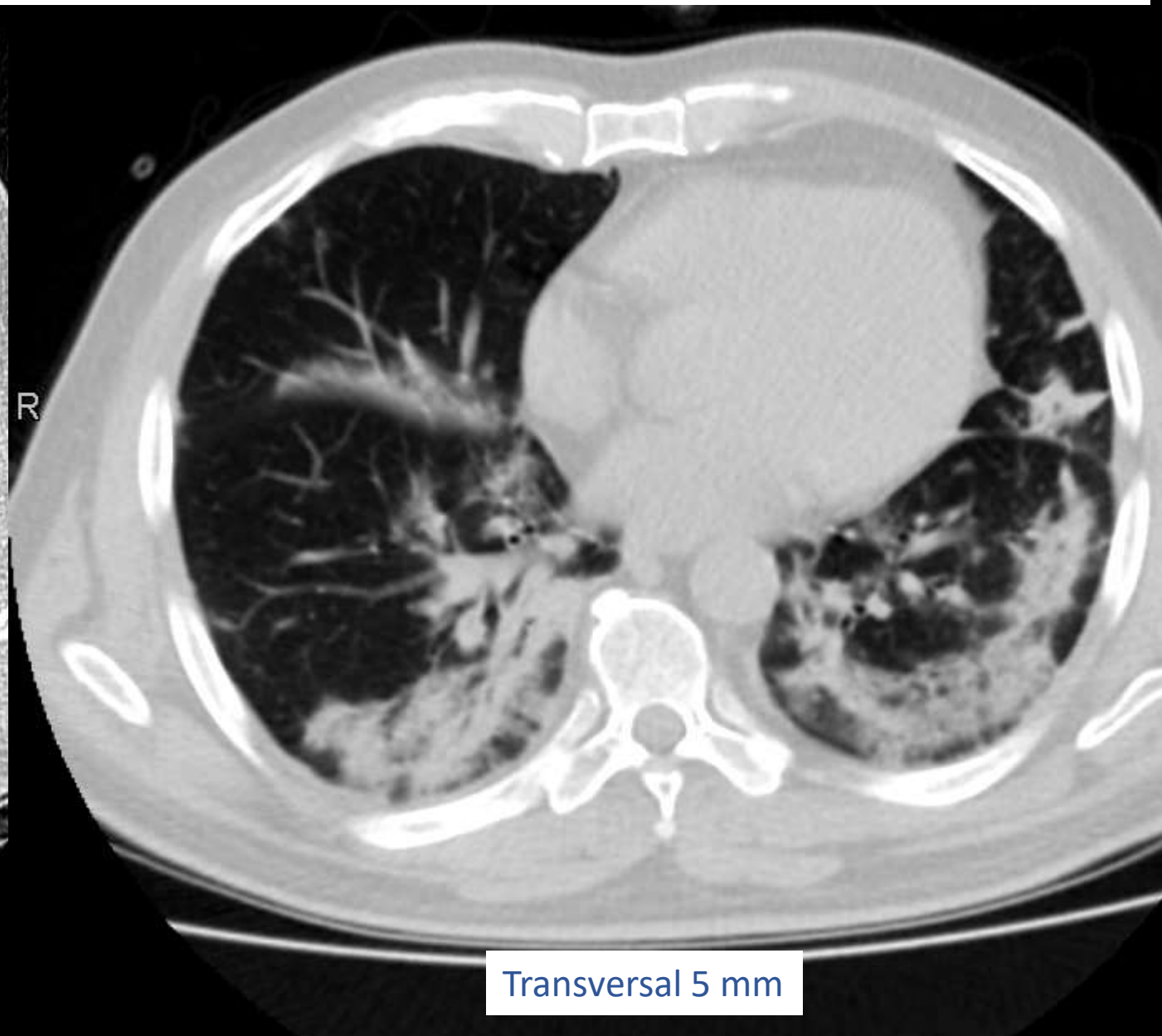

Transversal 5 mm

COVID-19 bei negativer PCR (Abstrich)

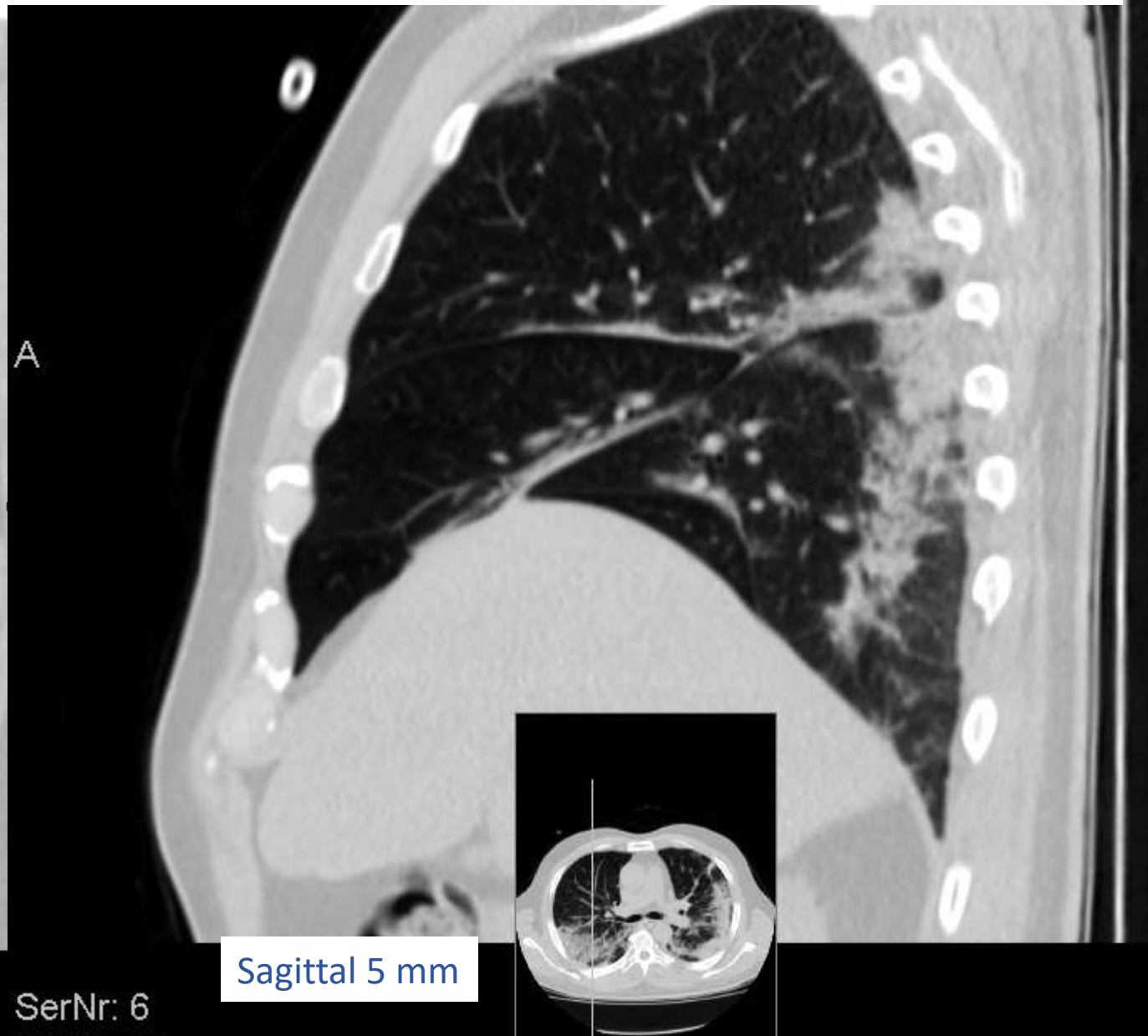

Radiusköpfchenfraktur mit Aussprengungen

Osteoplastische Skelettmetastasen

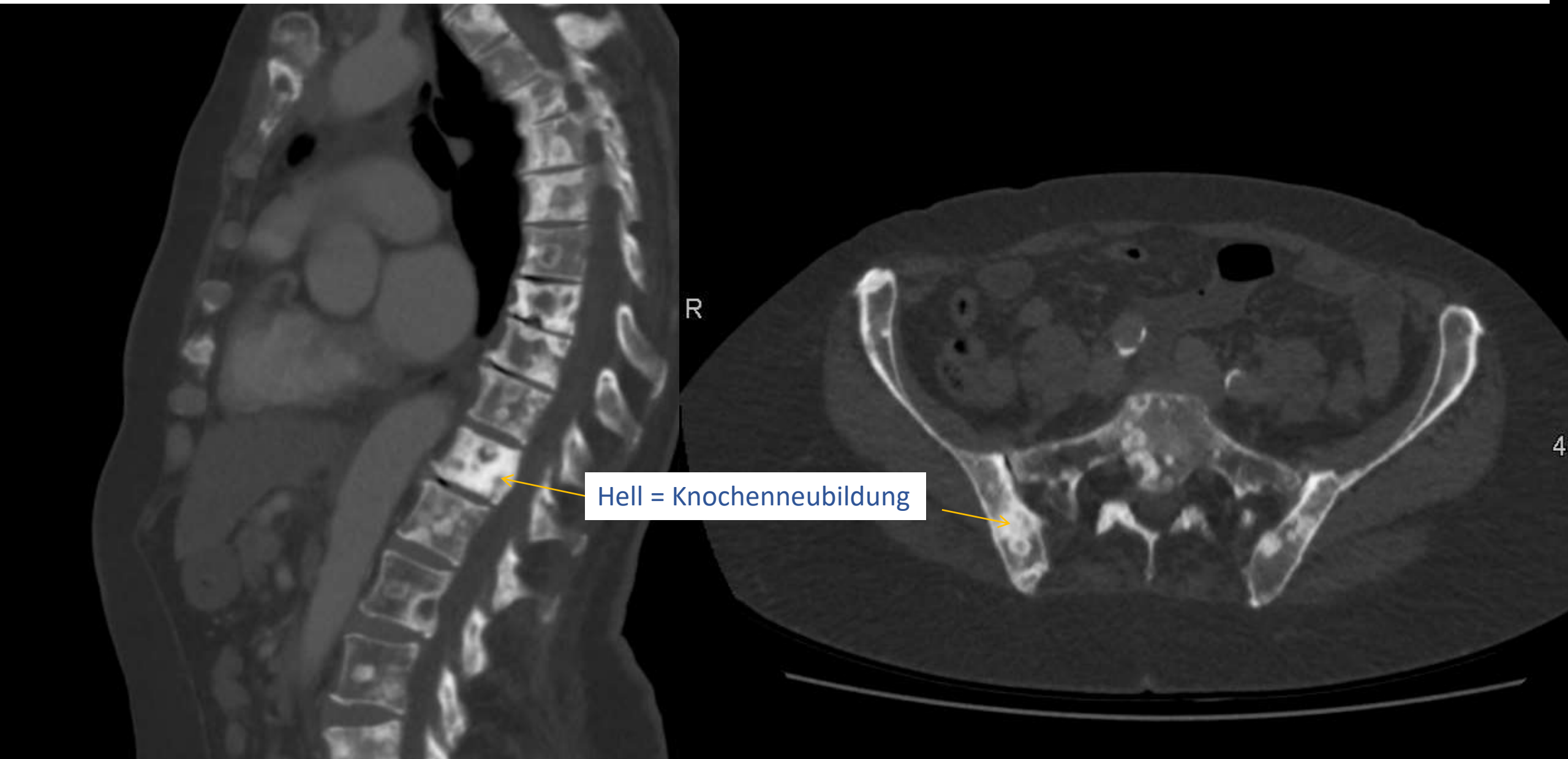

Magnet-Resonanz-Tomographie (MRT)

Gleichbedeutend mit Kernspintomographie

- In einer statischen Magnetröhre werden Schnittbilder des menschlichen Körpers durch magnetische Wechselfelder im Radiofrequenzbereich erzeugt
- Wasserstoffkerne nehmen bei der Resonanzfrequenz Energie auf und strahlen Sie später wieder ab
- Die abgestrahlte Energie wird empfangen und verarbeitet zu elektrischen Signalen
- Diese werden räumlich zugeordnet und als Bild dargestellt
- Strahlenbelastung tritt nicht auf. Schrittmacher, Metalle und Platzangst sind Kontraindikationen

Anästhesie Vorbereitung

MR System

Radiusfraktur mit Ödem
8mm

Myelopathie bei Metastasen eines Brustkrebs

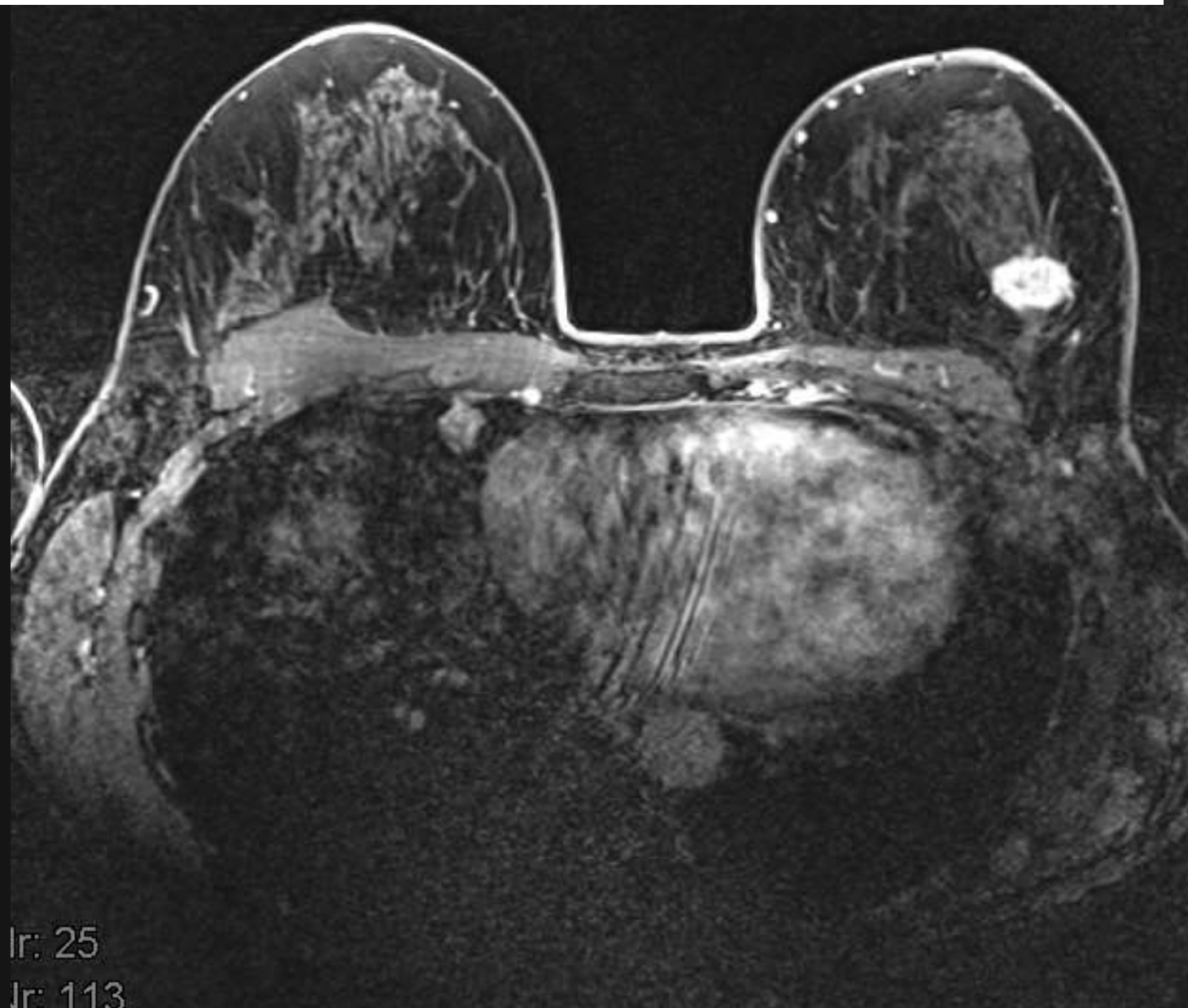

Funktionelles MR – erweiterter Ansatz

Cutting Edge: eine scharfe Waffe gegen den Krebs

Spectroscopy

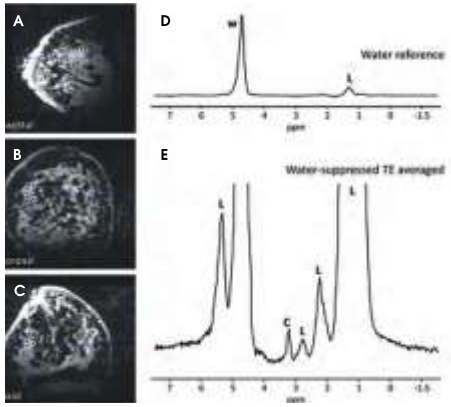

- Cholin Erhöhung
- Natrium Erhöhung nach Zusammenbruch Na-K Punpe

BOLD

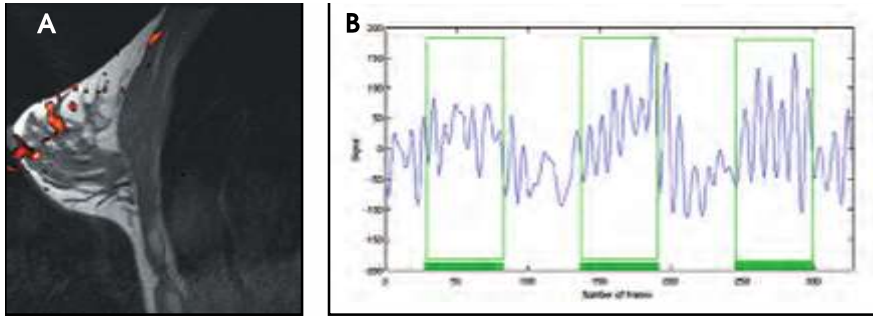

Blood-oxygen-level–dependent contrast (BOLD, fMRI)

- Abnahme des oxygenierten Hb

Tumormetabolismus

R Rakow-Penner, B Hargreaves, Gary Glover, B Daniel. www.appliedradiology.com

Hirnmetastase eines Thymuskarzinoids

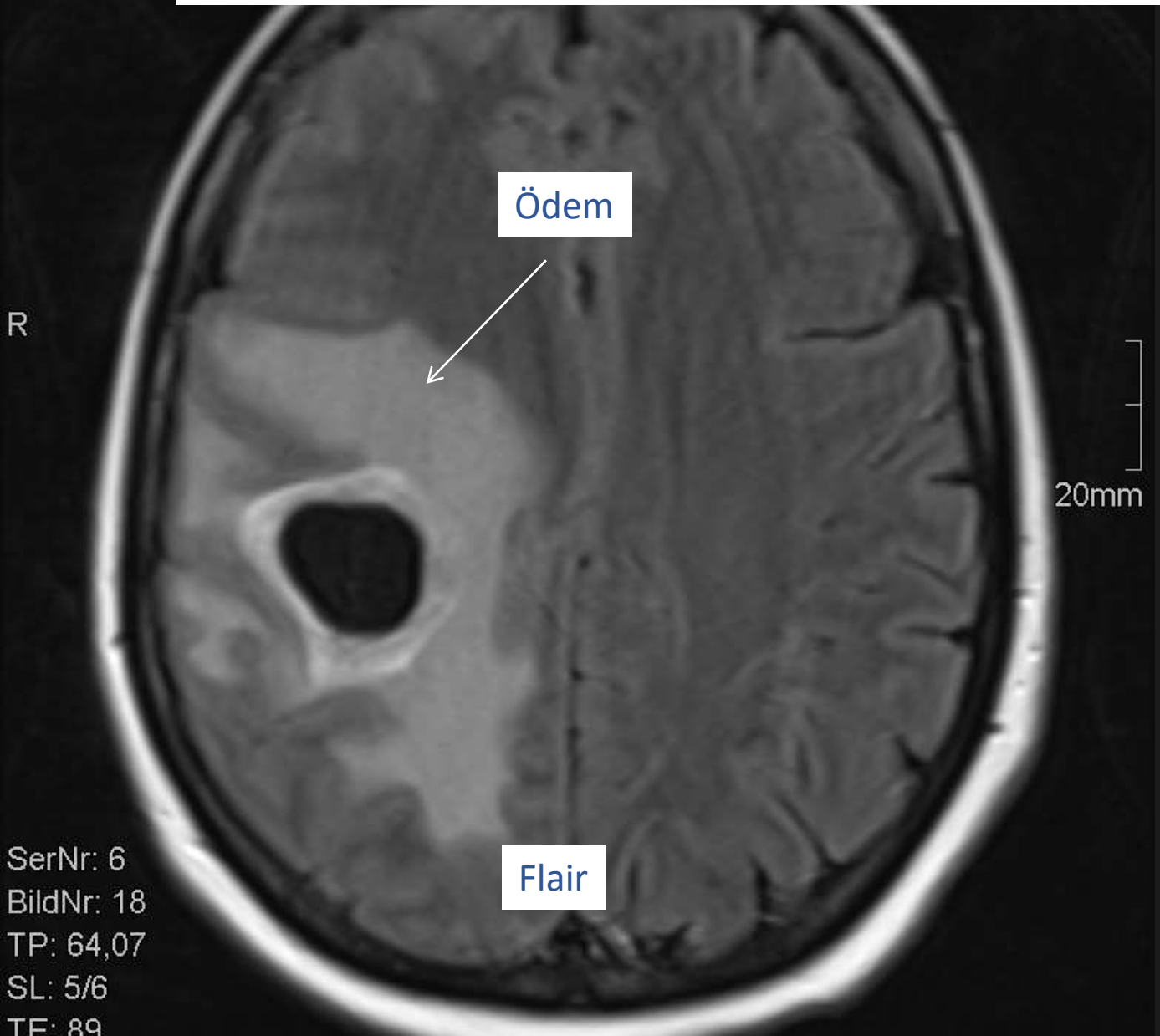

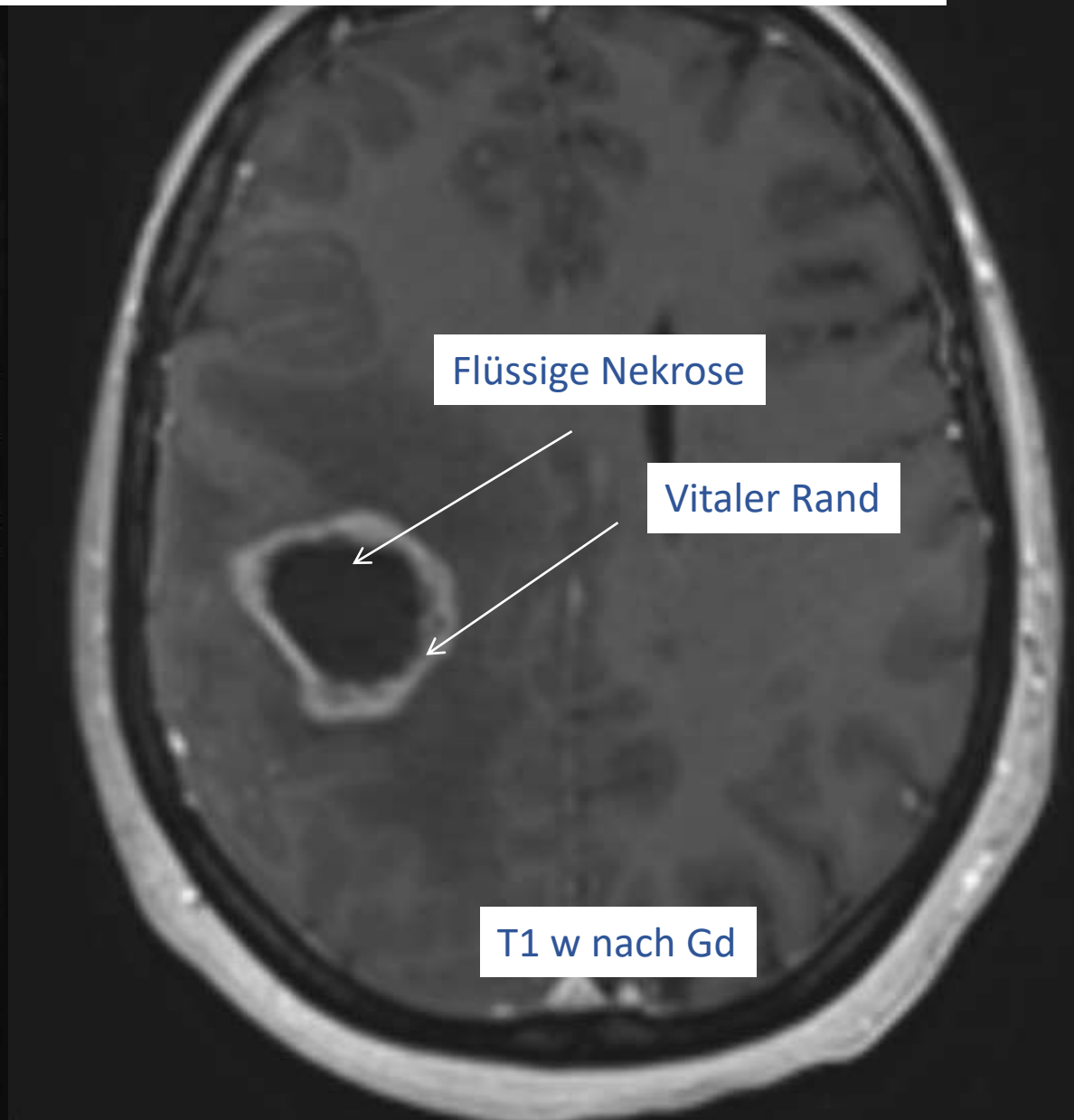

Digitale Subtraktions Angiographie (DSA)

Gefäßdarstellung mit Subtraktion des Hintergrundes

- Jodhaltiges Kontrastmittel wird in ein Gefäß eingebracht und vermischt sich mit dem fließenden Blutstrom
- Mit einer digitalen Durchleuchtungsanlage (Angiographie) wird vor und während der Kontrastmittelgabe die Zielregion aufgenommen
- Anschließend werden die Bilder vor KM-Gabe von den Bildern nach KM-Gabe rechnerisch abgezogen
- Es bleibt nur der Jodkontrast des Blutes in der Gefäßlichtung ohne Hintergrundsüberlagerung übrig

DSA - KM Aortographie mit Katheter

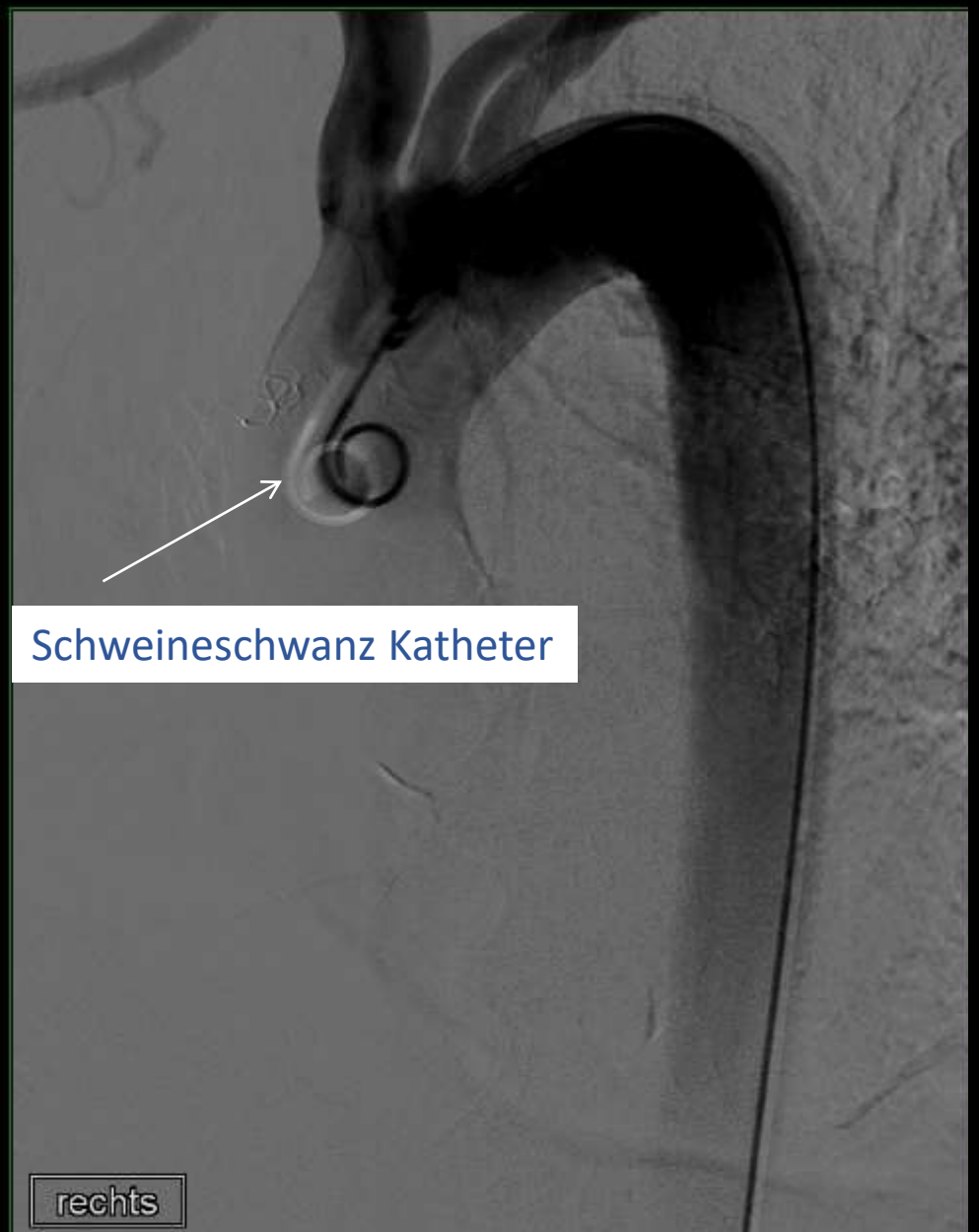

30n

MR Angiographie mit Gd

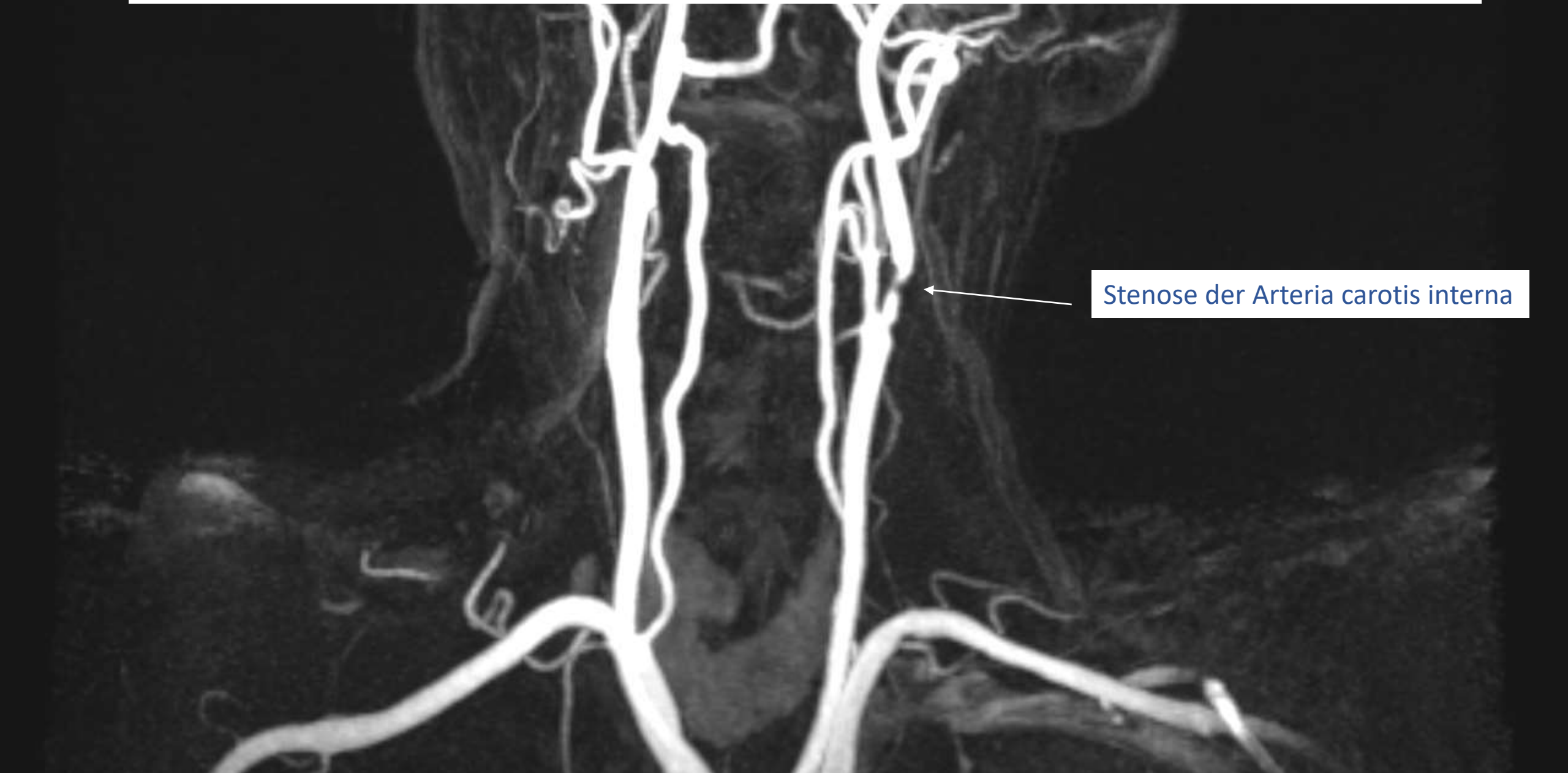

Angiographie

Sonographie oder Ultraschall (US)

Strahlungsfreie Ultraschall Echos aus dem Körperinneren zwischen 2,5 und 18 MHz

- Ultraschall wird über einen Schallwandler abgestrahlt
- Im Körper wird der Ultraschall an Grenzflächen zurückgestreut und läuft zum Schallwandler zurück
- Der Schallwandler empfängt die Schallwellen und wandelt sie in elektrische Signale
- Diese werden tiefenabhängig verstärkt, räumlich zugeordnet und nach Intensität der Amplituden in Graustufen dargestellt
- Auch hier gibt es 2-D und 3-D Verfahren
- Spezialverfahren messen Blutfluss oder Gewebeelastizität

Sonographie

Brustkrebs

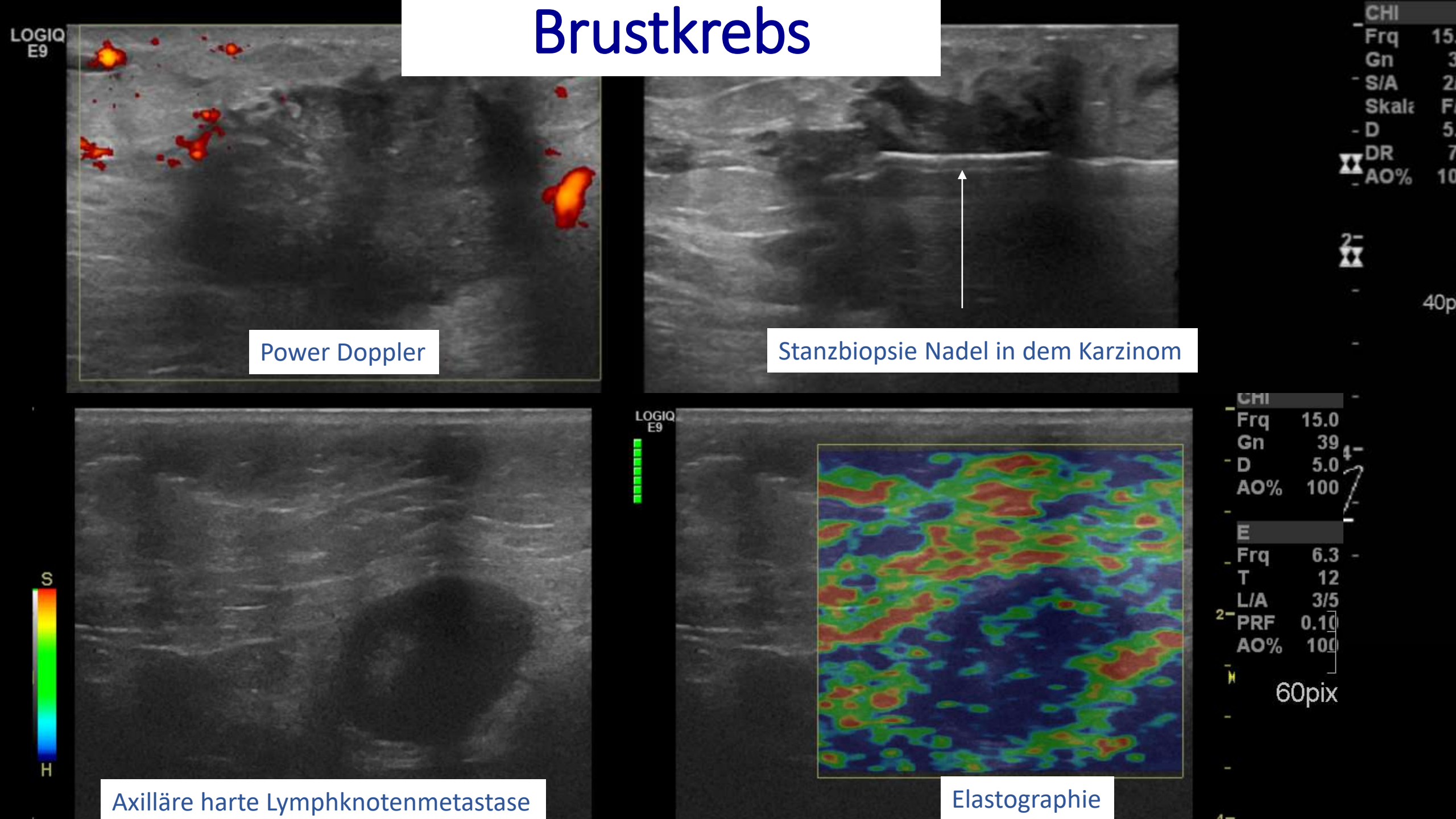
LOGIQ
E9
Power Doppler
Stanzbiopsie Nadel in dem Karzinom
CHI
Frq 15.0
Gn 39
D 5.0
AO% 100
E
Frq 6.3
T 12
L/A 3/5
PRF 0.10
AO% 100
60pix
S
H
Axilläre harte Lymphknotenmetastase
Elastographie

Multiparametrisches Sono CT in Bauchlage

Neue Technologie

Absorption, Scattering, Speed of Sound, Abschwächung

Multiparametrischer Ansatz mit hoher Auflösung

http://www.delphinusmt.com/professionals/case-studies/

SoftVue™ Image Sequence

Interventionelle Radiologie mit Bildgebung

Punktionen, Drainagen, Gefäßdehnung, -stentung oder –verschlüsse, Tumortherapie

- Biopsien aus Weichgewebe oder Knochen unter US oder CT
- Drainage von Eiteransammlungen unter US oder CT
- Behandlung von Gefäßengen, -verschlüssen, -erweiterungen, –missbildungen oder –blutungen unter DSA
- Strom, Hitze, Kälte, Alkohol, Medikamente zur Tumortherapie oder Schmerzbehandlung unter US oder CT
- „Minimal invasive Verfahren“ arbeiten u.a. mit Nadeln, Bohrern, Kathetern, Stents, Ballons, Prothesen, Embolisaten
- Die Bildgebung dient der Navigation der Instrumente

Großes ACI Aneurysma und kleines A2 Aneurysma

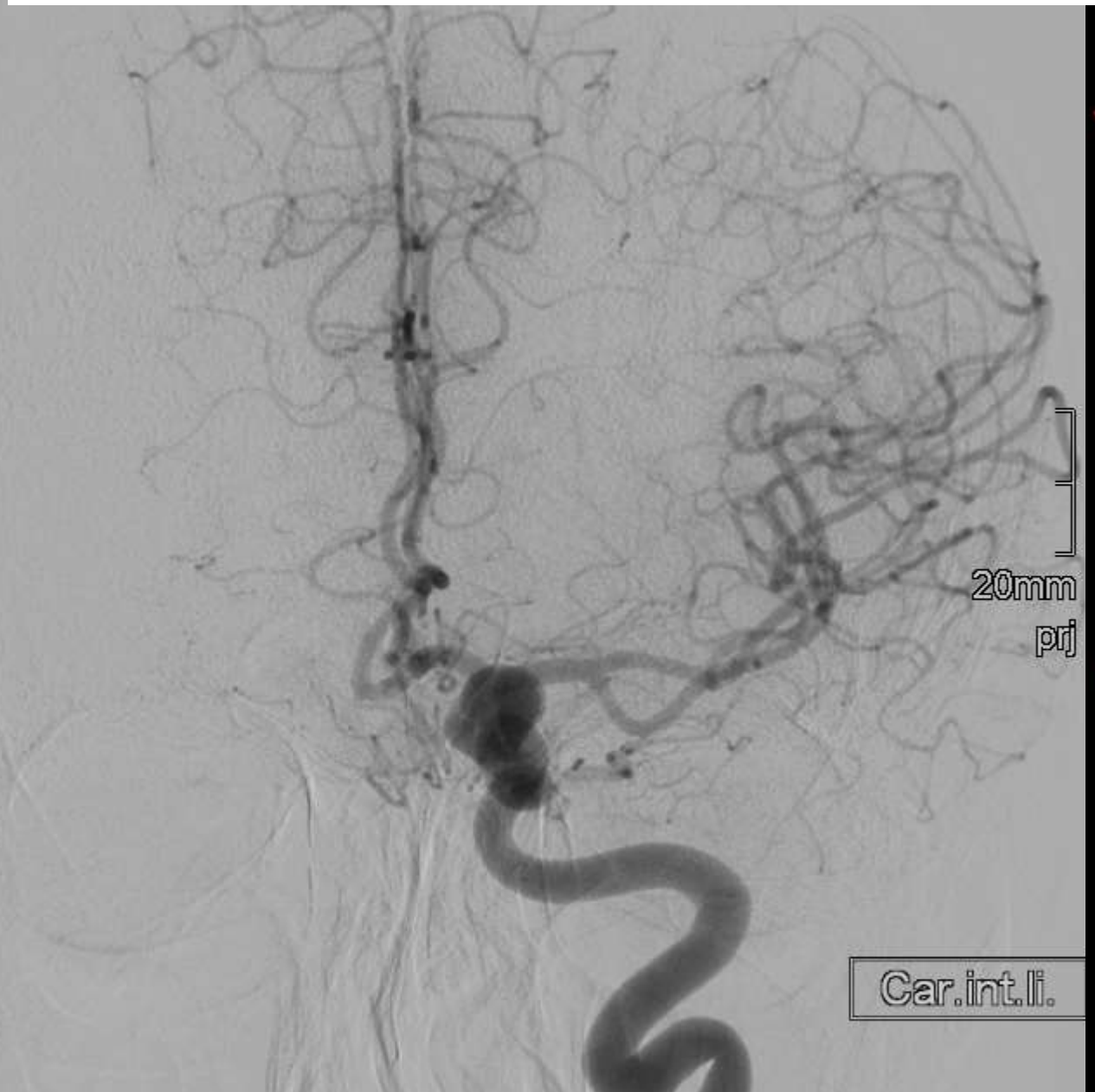

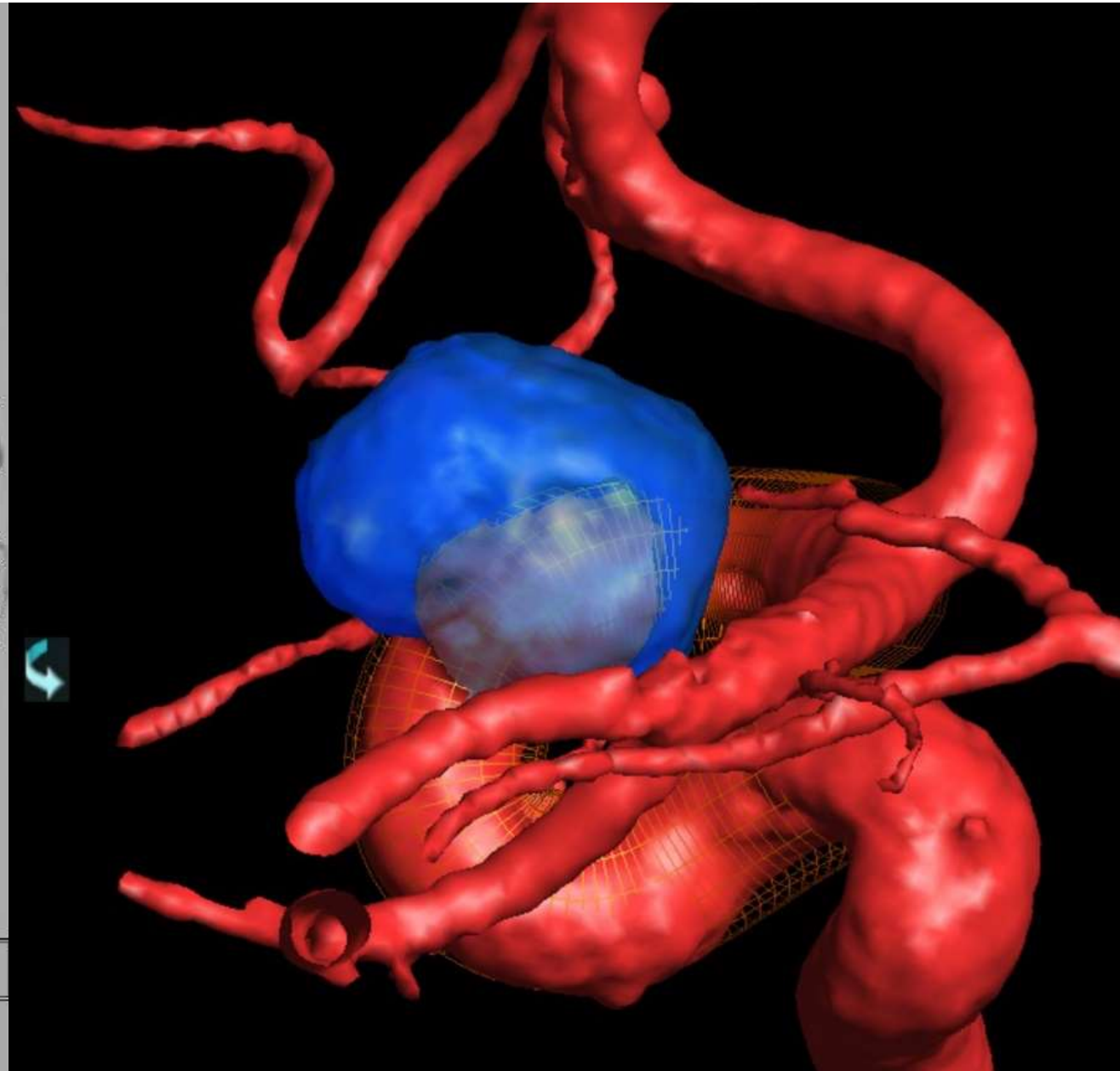

Coil in A2

Flow Diverter (Stent mit engen Maschen) in ACI

Wirbelkörperbiopsie aus Metastase

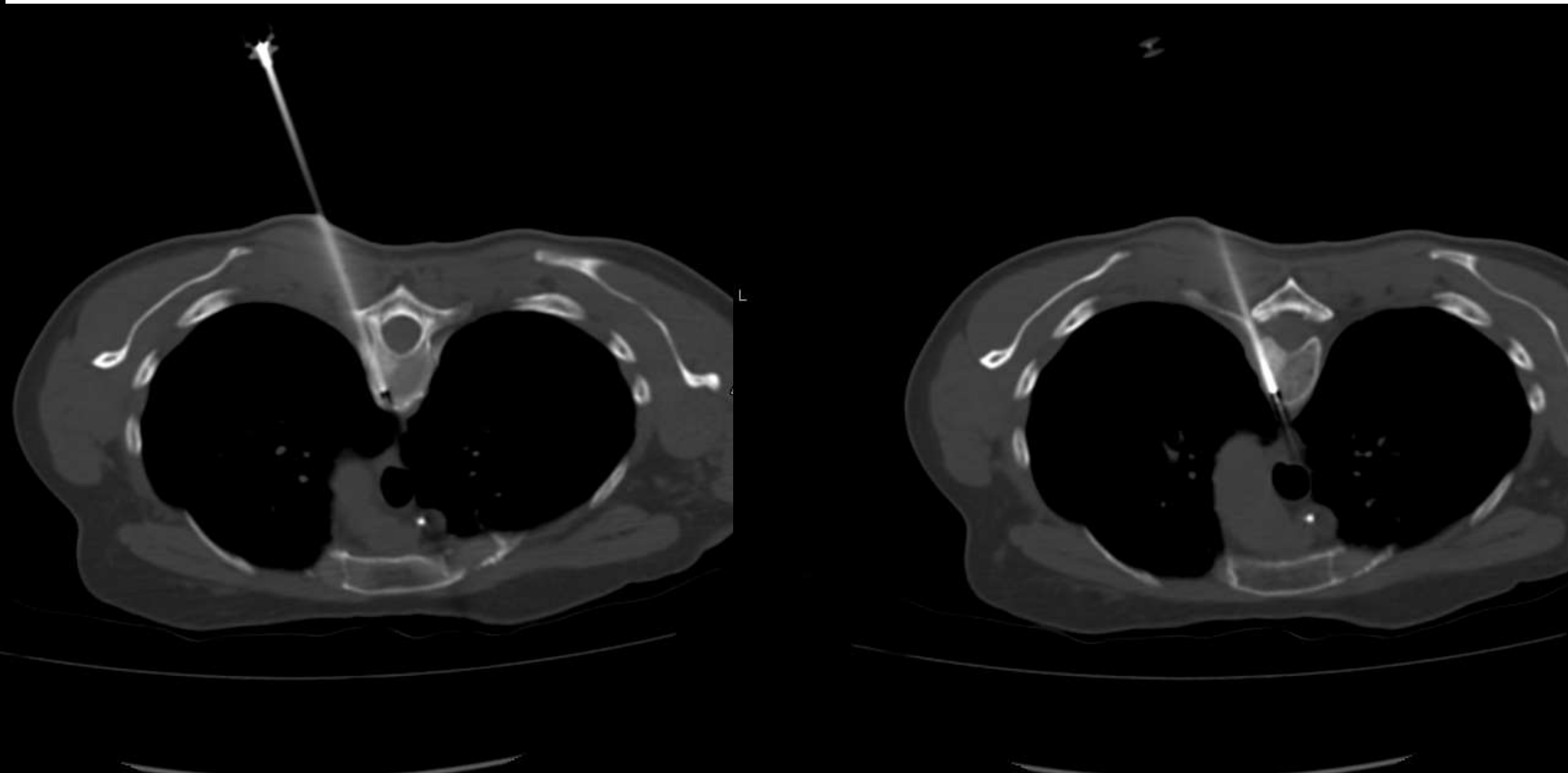

US Biopsie einer Lymphknotenmetastase

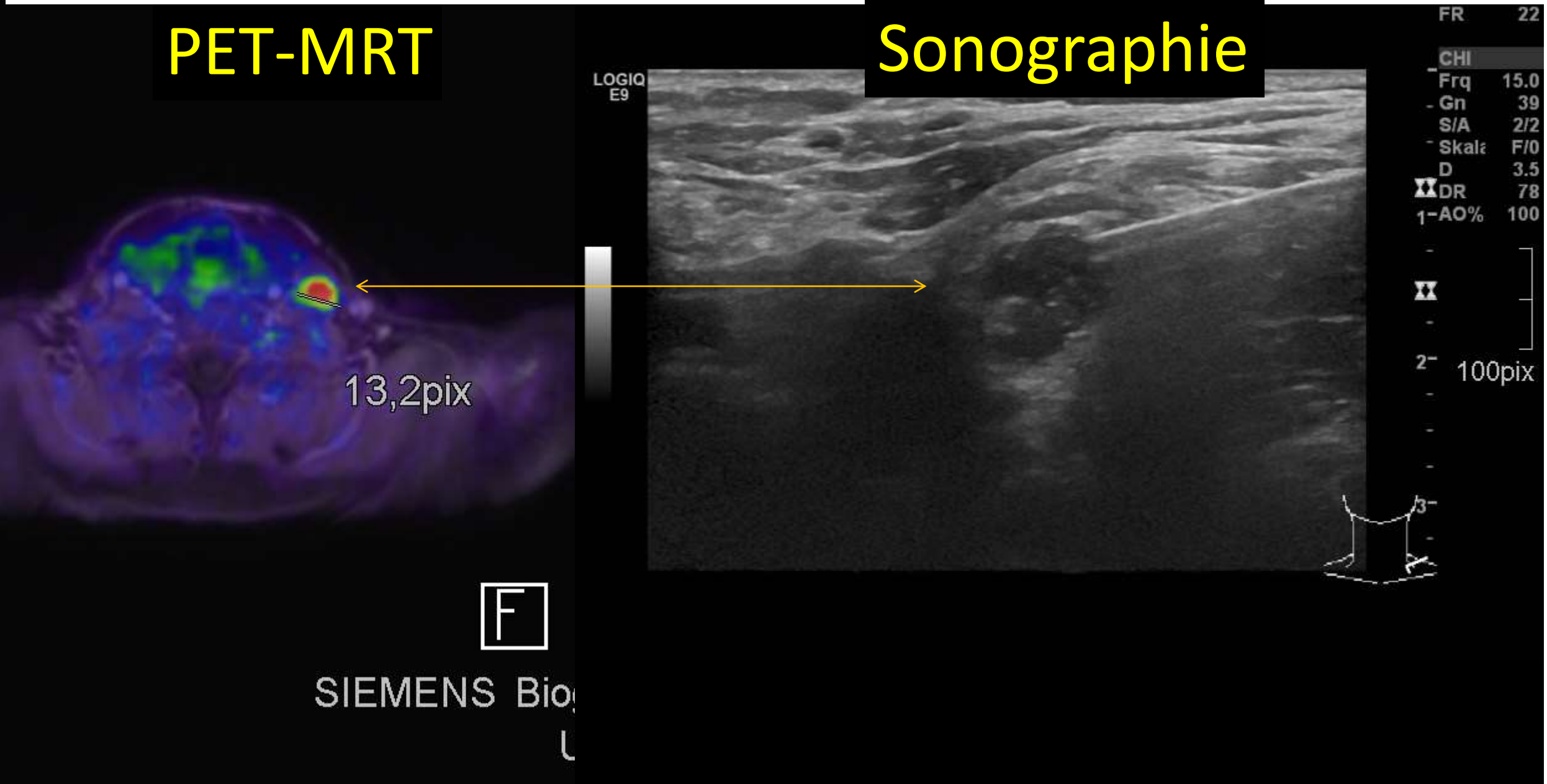

DCIS nuclear grade 2

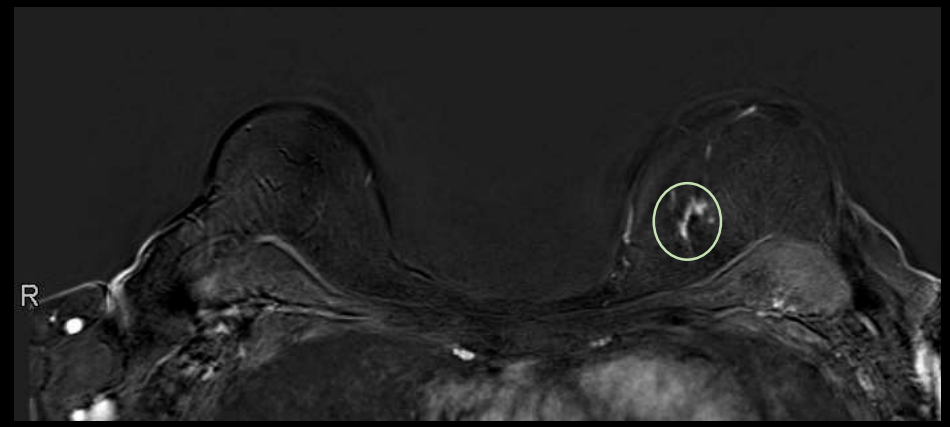

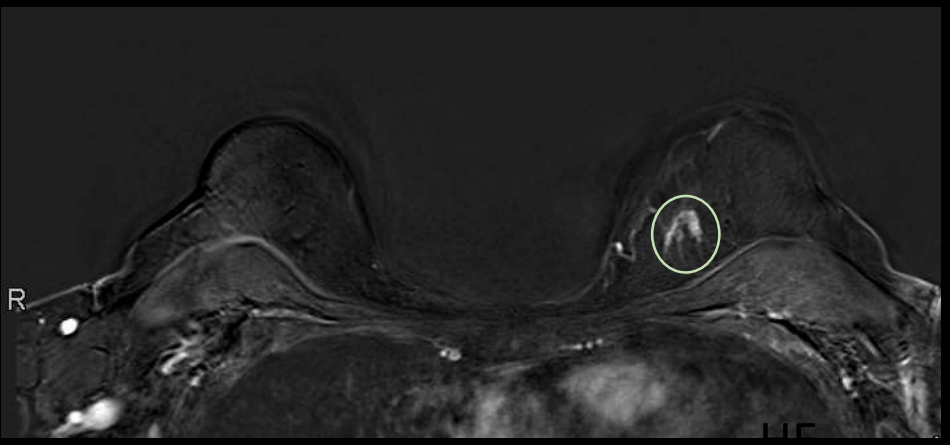

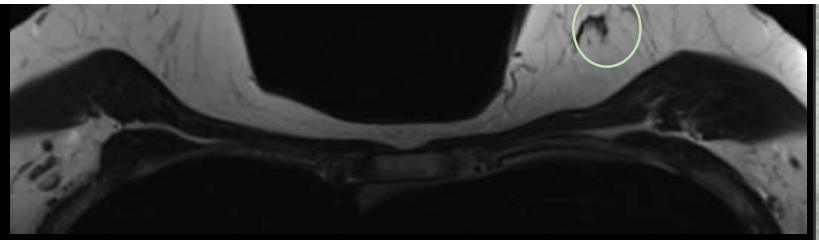

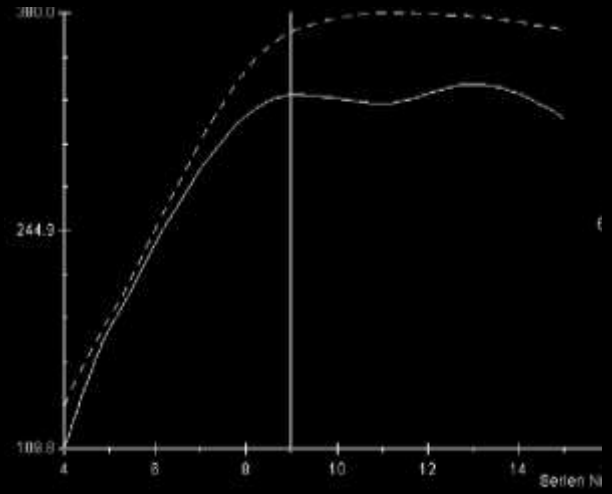

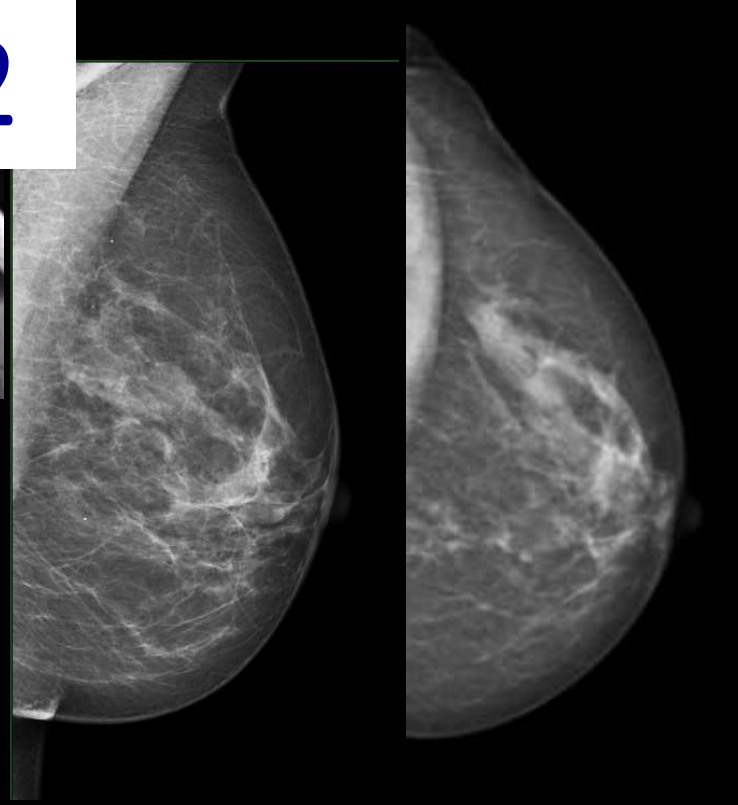

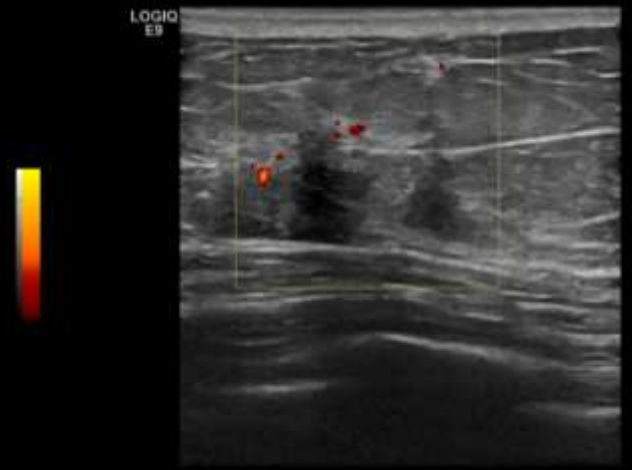

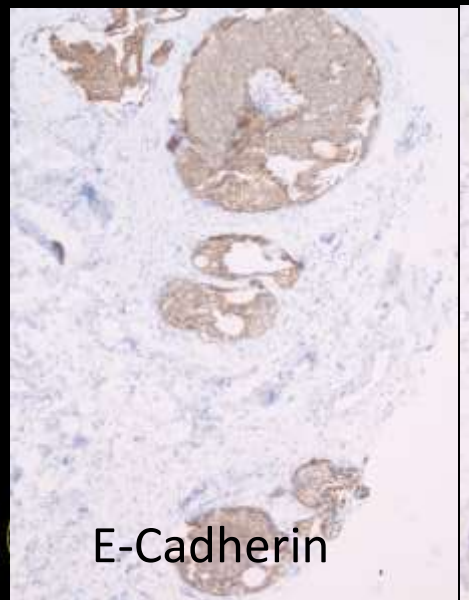

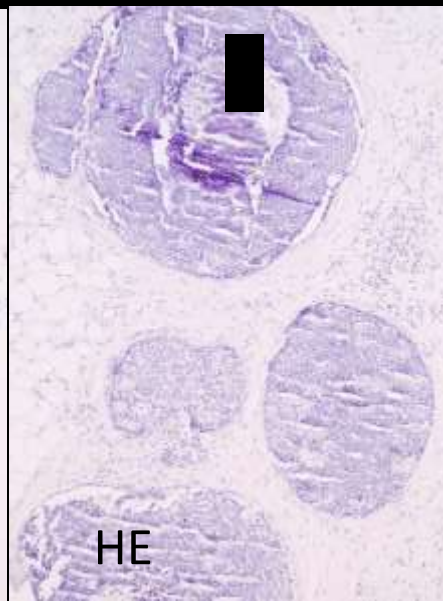

Take Home Messages

- Radiologie = bildgebende Diagnostik und interventionelle Therapie
- Bildgebende Verfahren = digitales Röntgen inkl. DL und DSA, CT, MRT, Sonographie und radiologisch-nuklearmedizinische Hybridtechniken wie PET-CT und PET-MR
- Radiologie = moderne, sanfte, nutzbringende ärztliche Heilkunst